Lidia Boboc Dragoş Stanciu

ORTODONȚIE

Caiet de lucrări practice pentru uzul studenților Facultății de stomatologie

Bucureşti
2000

Cu colaborarea:

Dr. Anca Nicolăescu Dr. Cristin

Dr. Mirela Andrei Dr. Mihae

Dr. Ioana Voican

PARTEA A

FOAIA DE OBSERVAŢIE CLINICĂ

PĂRŢI COMPONENTE:

1. Datele personale ale pacientului
2. Motivul prezentării
3. Trimis de:
4. Anamneza:
   - Antecedente heredeocolaterale
   - Antecedente personale: - fiziologice
     - patologice
5. Examinarea clinică:
   - Examenul clinic facial (exobucal)
   - Examenul clinic endobucal
   - Examenul funcţional
6. Examinarea paraclinică:
   - Examenul modelelor de studiu
   - Examenul radiologic
   - Examenul fotostatic
   - Alte examene complementare necesare
7. Diagnostic:
   - Diagnosticul după Şcoala Americană
   - Diagnosticul după Şcoala Germană

1. DATELE PERSONALE ALE PACIENTULUI

Datele personale:

- Nume, prenume.
- Numele părinţilor (în cazul în care pacientul este asigurat medical prin unul dintre aceştia).
- Data naşterii, vârsta.
- Cod numeric personal.
- Numărul carnetului de asigurări medicale valabile.
- Adresa.
- Telefon, fax , e-mail.

2. MOTIVUL PREZENTĂRII

Motivele prezentării pot fi:

- Considerente fizionomice.
- Considerente logopedice.
- Considerente masticatorii.
- Probleme de articulaţie temporomandibulară (ATM).
- Trimitere de la stomatologul curant.

3. TRIMIS DE

Se înscrie numele medicului care a făcut trimiterea.

4. ANAMNEZA

Anamneza = obţinerea datelor prin interogarea pacientului şi a aparţinătorilor.

4.1 ANTECEDENTE HEREDOCOLATERALE (AHC)

Antecedentele heredocolaterale (AHC) = date referitoare la familia pacientului ce pot contribui la explicarea unor aspecte clinice întâlnite la pacient.

În ortodonţie ne interesează date referitoare la:

- Afecţiuni ale mamei în timpul periodei de sarcină:
  - Tulburări alimentare (exemplu: hipo- sau avitaminoze, exces de vitamine).
  - Alcoolism, tabagism, droguri.
  - Medicamentaţie.
  - Traume fizice sau psihice.
  - Boli, mai ales viroze apărute în primele trei luni de sarcină.
- Manifestări de patologie ortodontică prezente la membrii ascendenţi sau colaterali ai pacientului:
  - Anomalii dentomaxilare recunoscute a avea o transmitere predominant ereditară (de exemplu: prognaţia mandibulară adevărată, ocluzia adâncă acoperită)

- Malformaţii craniofaciale ce pot fi produse şi prin transmisie genetică (de exemplu: despicăturile labiomaxilopalatine).

4.2 ANTECEDENTE PERSONALE FIZIOLOGICE (APF)

Antecedentele personale fiziologice (APF) = acele evenimente fiziologice care pot avea o importanţă în dezvoltarea generală a pacientului şi în special în dezvoltarea aparatului său dentomaxilar.

- Naşterea:
  - la termen/ sau nu;
  - pe cale normală/distocică (cezariană, aplicare de forceps pe masivul craniofacial).
- Alimentaţia:
  - naturală /artificială;

interesează din punct de vedere:

  - calitativ (dezvoltare şi rezistenţă la infecţiile intercurente);
  - al antrenamentului muscular pe care sugarul îl exercită pentru a suge şi al efectuării propulsiei mandibulare necesare pentru prinderea mamelonului;
  - administrării de vitamina D;
  - în cazul alimentaţiei artificiale:
    - dacă s-au administrat lichide îndulcite cu biberonul până la vârste mari ale copilului (tendinţă la carie de biberon);
    - dacă s-au utilizat tetine cu orificii mari care permit scurgerea laptelui fără efort de succiune din partea sugarului.
- Dezvoltarea generală a copilului :
  - dacă a ridicat capul, a mers, a vorbit la vârstele normale sau dacă au existat eventuale probleme.
- Istoricul dentar:
  - dacă dinţii au apărut la vârste normale sau cu erupţie accelerată sau întârziată;
  - dacă s-a administrat fluor pentru profilaxia cariei, de când, în ce ritm şi cantitate, când a fost sistată administrarea.
- Pubertatea:
  - la ce vârstă s-a instalat (întrucât, prepubertar, creşterea poate fi manipulată într-o măsură mult mai mare decât postpubertar).
- Sarcina:
  - pentru pacientele adulte, dacă există o sarcină în momentul consultaţiei.

4.3 ANTECEDENTE PERSONALE PATOLOGICE (APP)

Antecedentele personale patologice (APP) = acele evenimente patologice care pot avea o importanţă în dezvoltarea aparatului dentomaxilar.

- Afecţiuni generale cu manifestări şi asupra dezvoltării ApDM:
  - boli genetice;
  - malformaţii congenitale;

- tulburări de alimentaţie, tulburări de absorbţie;
- rahitism;
- epilepsie;
- boli cronice;
- obstrucţii nazale prin viroze repetate, vegetaţii adenoide, deviaţii de sept, respiraţie orală consecutivă unei afecţiuni în sfera ORL, eventuale intervenţii terapeutice în acest domeniu;
- traumatisme la nivelul masivului facial.

- Afecţiuni stomatologice:
  - afecţiuni ale cavităţii bucale (de exemplu: stomatite repetate, afte);
  - traumatisme dentare;
  - afectare carioasă marcată a dinţilor temporari şi pierderea lor precoce.

- Obiceiuri vicioase:
  - de interpoziţie (simplă / cu succiune):
    - dinspre exterior: unul sau mai multe degete, buza superioară sau inferioară, diverse obiecte;
    - dinspre interior: limba;
  - respiraţie orală;
  - deglutiţie infantilă;
  - dormitul cu capul în hiperflexie sau hiperextensie, cu pumnul sub obraz;
  - poziţii vicioase (cu capul sprijinit într-o mână);
  - mestecarea continuă a gumei de mestecat;
  - roaderea unghiilor;
  - bruxism;
  - sforăit;
  - tic de propulsie mandibulară (de imitaţie).

5. EXAMINAREA CLINICĂ

Pentru a putea trece la examinarea clinică a pacientului este necesară stabilirea unor termeni utilizaţi în mod curent în ortodonţie, cât şi definirea punctelor antropometrice utilizate în examinări.

5.1 NOŢIUNI UZUALE ÎN INVESTIGAŢIA ORTODONTICĂ

5.1.1 Terminologia ortodontică

Pentru a descrie modificările ce apar, acestea sunt studiate în funcţie de cele trei planuri spaţiale:

- planul sagital (fig. 1a):

- traversează corpul uman dinspre anterior spre posterior pe linia mediană;
- perpendicular pe planul orizontal;
- raportând la planul sagital: o structură se află mai anterior sau mai posterior în funcţie de alte structuri.

- planul frontal (transversal, facial, coronal, fig. 1b):
  - plan perpendicular atât pe planul orizontal, cât şi pe planul sagital;
  - traversează corpul uman din lateral în lateral.
- planul orizontal (fig. 1c):
  - planul de orientare anatomică a craniului;
  - denumit *"Orizontala de la Frankfurt"*, întrucât a fost stabilit la un congres de anatomie ţinut în acest oraş;
  - definit de punctele Porion (punctul superior al conductului auditiv extern cranian pe craniu) şi Infraorbitale (punctul cel mai decliv al marginii inferioare a orbitei). Acest plan coincide cu canalul vestibular orizontal din urechea internă.

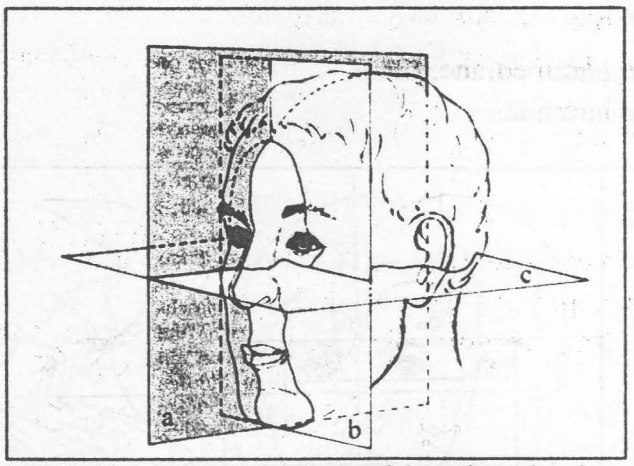

Fig. 1. a, planul sagital; b,planul frontal; c, planul orizontal (OF)(după Simon din Dausch-Neumann).

Termenii folosiţi în ortodonţie sunt alcătuiţi în general din trei părţi:

a. un prefix - care indică sensul deformării;
b. un radical - care indică structura interesată de deformare;
c. unul sau mai multe calificative - care descriu sediul acesteia.

a. Ca prefix sunt folosiţi termenii:

- în plan sagital:
  - pro (pentru dinţii frontali), mezio (pentru dinţii laterali) - înainte, anterior;
  - retro (pentru dinţii frontali), disto (pentru dinţii laterali) - înapoi, posterior;
- în plan transversal:
  - medio, mezio (pentru dinţii frontali), endo - spre mijloc;
  - latero, disto (pentru dinţii frontali), exo - spre lateral;
- faţă de planul orizontal:
  - supra – deasupra;
  - infra – dedesubt.

b. Ca radicali:

- "denţie" - modificare a dinţilor;
- "alveolie" - modificare a crestelor alveolare;
- "gnaţie" - modificare a bazelor maxilarelor;
- "cheilie" - modifcare a buzelor.

c. Calificativele pot fi:

- uni- sau bimaxilară;
- uni- sau bilaterală;
- maxilară sau mandibulară etc.

5.1.2 Punctele antropometrice

Punctele antropometrice (fig. 2) pot fi:

- Puncte antropometrice mediane:
  - anterioare,
  - posterioare.
- Puncte antropometrice paramediane.
- Puncte antropometrice laterale.

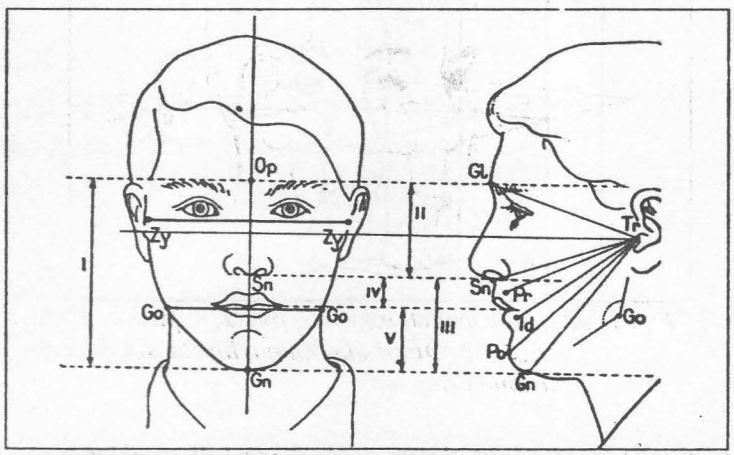

Fig. 2. Puncte antropometrice (din Izard).

Puncte antropometrice mediane anterioare:

- Tri - Trichion - punctul cutanat aflat la partea superioară a frunţii, pe linia mediană la trecerea dintre pielea glabră şi cea păroasă.
- Ophr - Ophrion (Glabella - Gl) - punctul osos aflat la intersecţia liniei mediane cu tangenta la arcadele sprâncenoase osoase (rebordul orbitar superior).
- N - Nasion - punctul osos cel mai anterior al suturii frontonazale (în plan mediosagital).
- Sn - Subnazale (Nazospinalis) - punctul cutanat aflat la trecerea dintre filtrumul buzei superioare şi columelă în planul mediosagital.

- SpNA - Spina nazală anterioară - punctul osos cel mai anterior al spinei nazale anterioare; reprezintă graniţa anterioară a maxilarului superior şi poate fi palpat în profunzimea punctului Subnazale.
- A - Punctul A al lui Downs - punctul cel mai înfundat sau posterior în planul mediosagital al rebordului alveolar superior; el reprezintă graniţa imaginară între baza maxilarului superior şi procesul alveolar, deci locul de proiecţie al apexurilor incisivilor superiori.
- Pr - Prosthion - punctul cel mai inferior şi anterior al rebordului alveolar superior în plan mediosagital, plasat în vârful langhetei osoase dintre cei doi incisivi centrali superiori.
- Is - Incisale superior - punctul dentar cel mai inferior, mezial şi vestibular al muchiei incizale a incisivilor centrali superiori.
- Ii - Incisale inferior - punctul dentar cel mai superior, mezial şi vestibular al muchiei incizale a incisivilor centrali inferiori.
- Id - Infradentale - punctul cel mai superior şi anterior al rebordului alveolar inferior în plan mediosagital, plasat în vârful langhetei osoase dintre cei doi incisivi centrali inferiori.
- B - Punctul B al lui Downs - punctul cel mai înfundat sau posterior în planul mediosagital al rebordului alveolar inferior; el reprezintă graniţa imaginară între baza mandibulei şi procesul alveolar, deci locul de proiecţie al apexurilor incisivilor inferiori.
- St - Stomion - punct cutanat aflat la intersecţia liniei mediane cu linia intercomisurală.
- Pg - Pogonion - punctul osos aflat cel mai anterior în planul mediosagital de pe proeminenţa mentonieră.
- Me - Menton - mijlocul simfizei mandibulare în planul mediosagital.
- Gn - Gnathion - punctul osos aflat cel mai inferior de pe simfiza mentonieră.

Puncte antropometrice mediane posterioare:

- Se - Sellae - mijlocul geometric al şeii turceşti; este un punct construit la intersecţia diametrelor maxime ale acesteia.
- SpNP - Spina nazală posterioară (Pterigomaxilare - Pm) - punctul osos de intersecţie al conturului distal al maxilarului cu planul palatinal, reprezintă graniţa posterioară a maxilarului superior şi este vizibilă endobucal pe linia mediană a palatului la limita sa posterioară atunci când se efectuează manevra Valsalva.

Puncte antropometrice paramediane:

- Or - Orbitale (Infraorbitale) - punctul osos cel mai inferior al rebordului orbitar inferior.

Puncte antropometrice laterale :

- Zy - Zygion - punctul osos cel mai lateral de pe arcada temporozigomatică; el se stabileşte cu ajutorul unui compas facial (plimbat de-a lungul arcadei temporozigomatice) în dreptul deschiderii maxime a acestuia şi se află de obicei cam la 1 cm anterior de tragus. Între cele două puncte Zy se măsoară lărgimea maximă a feţei.
- Tr - Tragion - punctul cutanat cel mai superior al al tragusului.
- Po - Porion - punctul osos cel mai superior al conductului auditiv extern osos.

- Go - Gonion - punctul osos cel mai lateral, inferior şi posterior de la nivelul unghiului mandibular.

5.2 EXAMENUL CLINIC FACIAL (EXOBUCAL)

Pentru a putea executa examinarea facială este necesară aşezarea pacienţilor într-o poziţie standardizată care să permită compararea rezultatelor obţinute.

În cadrul majorităţii analizelor faciale, pentru standardizarea poziţionării este folosit ca reper "Planul de la Frankfurt" ("Orizontala de la Frankfurt", OF). Acesta este un plan de construcţie stabilit ca reper de orientare standardizată a craniilor seci în cadrul unui congres de antropologie ce a avut loc la Frankfurt. Pe craniu, OF se trasează între Orbitale şi Porion, iar la pacient se utilizează Orbitale şi Tragion.

Înainte de a începe examinarea facială pacientul este poziţionat în scaun astfel încât OF să fie paralelă cu podeaua. Practic, aceasta se obţine materializând cu o riglă OF prin plasarea riglei între Tr şi Or şi înclinând capul pacientului până când planul ajunge paralel cu podeaua.

Examinarea facială se execută din:

- normă frontală (medicul este poziţionat în faţa pacientului privindu-l perpendicular);
- normă laterală (medicul priveşte perpendicular pe profilul pacientului – de obicei se priveşte hemifaţa dreaptă).

Din normă frontală se apreciază:

1. Simetria feţei.
2. Proporţia etajelor feţei.
3. Fanta labială.
4. Aspectul tegumentelor şi al mucoasei buzelor.

Din normă laterală se apreciază:

1. Aspectul general de profil.
2. Poziţia punctului Gnathion faţă de planul orbitofrontal.
3. Treapta labială.
4. Şanţul labiomentonier.
5. Unghiul mandibular.

5.2.1 Simetria facială

Aprecierea simetriei faciale se face comparând elementele din partea dreaptă cu cele din partea stângă a feţei, delimitarea dintre cele două făcându-se cu ajutorul liniei mediane a feţei (fig. 3).

Linia mediană a feţei este definită cu ajutorul a două puncte mediane anterioare aflate pe partea superioară (fixă) a viscerocraniului:

- Punctul superior: Ophrion (Glabella) sau Nasion.
- Punctul inferior: Subnazale (Nazospinalis).

Faţă de linia mediană se apreciază:

- Poziţia punctelor mediane de pe mandibulă (os mobil), pentru a defini laterodeviaţiile mandibulare (fig. 4); punctele studiate fiind: Pogonion şi Gnathion.
- Poziţia punctelor laterale: Zygion şi Gonion, aprecierea fiind făcută atât din punct de vedere transversal, cât şi vertical.
- Aspectul comparativ al conturului mandibular drept şi stâng.
- Mărimea şi bombarea comparativă a celor două hemifeţe.

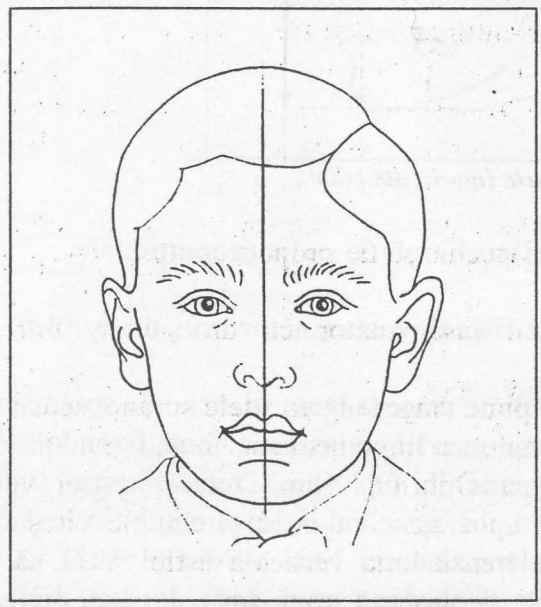

Fig.3. Simetrie facială păstrată (din Izard).

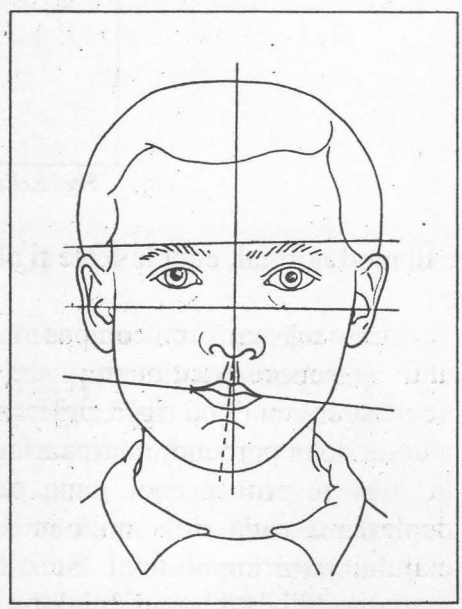

Fig. 4. Asimetrie facială (din Izard).

a. Proporţia etajelor feţei şi ale figurii:

Faţa:

- Termenul "faţă" se referă la viscerocraniu.
- Faţa are două etaje:
  - Etajul superior: Ophr – Sn.
  - Etajul inferior: Sn - Gn.

Figura:

- Termenul "figură" se referă la viscerocraniu + neurocraniu.
- Figura are trei etaje (fig. 5):
  - Etajul superior: Tri – Ophr.
  - Etajul mijlociu: Ophr – Sn.
  - Etajul inferior: Sn - Gn.

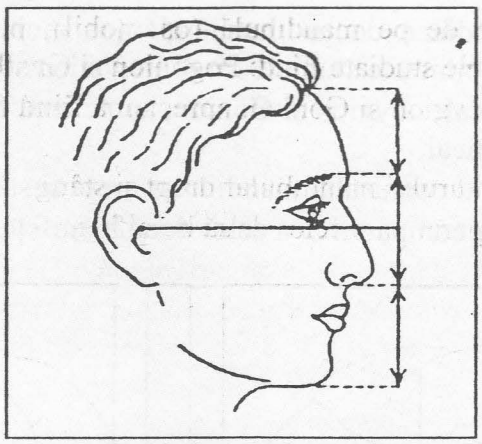

Fig. 5. Etajele figurii (din Izard).

În mod normal, etajele feţei şi ale figurii trebuie să fie proporţionale.

Practic :

- se măsoară cu un compas facial (asemănător cu un şubler) între punctele antropometrice menţionate;
- se măsoară cu două rigle: prima se pune tangent la arcadele sprâncenoase osoase, iar a doua perpendicular, paranazal, paralel cu linia mediană, fixând gradaţia "0" a riglei la nivelul primei rigle tangente la Ophrion. După fixarea riglei verticale, se deplasează rigla orizontală în jos aplicând-o în punctul Sn. Se citeşte înălţimea etajului superior al feţei. Se translatează linia verticală astfel încât să ajungă cu gradaţia "0" la nivelul lui Sn şi se deplasează apoi din nou linia orizontală spre inferior, aplicând-o tot orizontal, tangent la Gnathion. Se citeşte înălţimea etajului inferior al feţei. Se compară cele două măsurători.

5.2.2 Fanta labială

Fanta labială este delimitată superior de marginea inferioară a buzei superioare şi inferior de marginea superioară a buzei inferioare.

În mod normal:

- în repaus, fanta labială este "virtuală", adică închisă, putând fi deschisă la dorinţa şi necesitatea pacientului (fig. 6A).

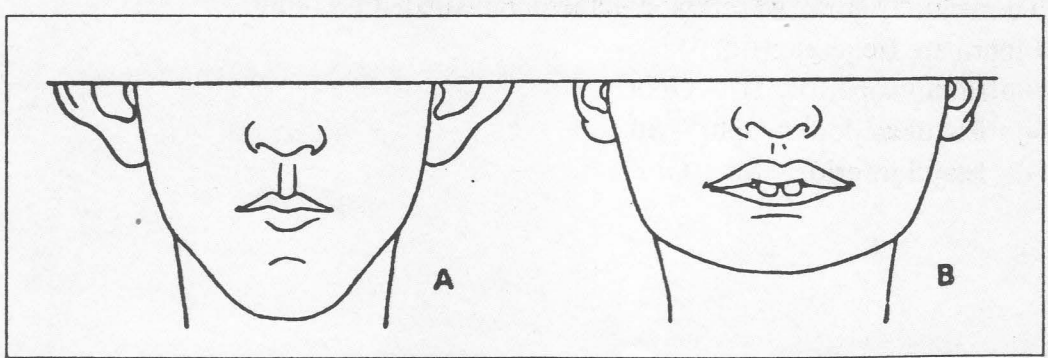

Fig. 6. Fanta labială. A: închisă în repaus; B: deschisă în repaus, cu vizibilitatea incisivilor superiori (din Izard).

În mod patologic:

- fanta labială este deschisă în repaus (fig. 6B), lăsând, sau nu, să se vadă incisivii superiori sau inferiori (datorită unor tulburări de tonicitate musculară, a anomaliilor scheletale sau/şi a tulburărilor respiratorii). Atunci când pacientul se simte supravegheat, el încearcă să închidă fanta labială contractând în acest scop musculatura perioralã.

5.2.3 Aspectul tegumentelor şi al mucoasei buzelor

Se notează:

- existenţa unor cicatrice la nivelul buzelor (postintervenţie chirurgicală pentru despicături labiomaxilopalatine sau traumatisme);
- aspectul de troficitate normală a buzelor. Buzele crăpate şi fisurate, cu ragade comisurale pot fi o indicaţie că pacientul este un respirator oral.

5.2.4 Aspectul general de profil

Apectul general de profil se apreciază urmărind din normă laterală conturul anterior al feţei, dar făcând abstracţie de piramida nazală (frunte, buză superioară, buză inferioară, bărbie) (fig. 7, 8, 9, 10, 11 şi 12).

În mod normal:

- profilul este uşor convex (fig. 7, fig. 12b);
- postpubertar, după încheierea creşterii, poate fi considerat normal şi profilul drept (fig. 10a).

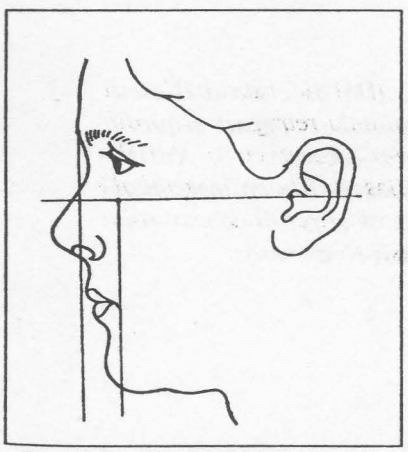

Fig. 7. Profil normal (din Izard).

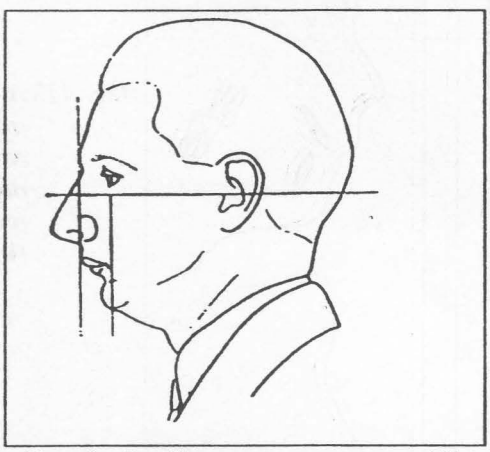

Fig. 8. Profil convex accentuat (din Izard).

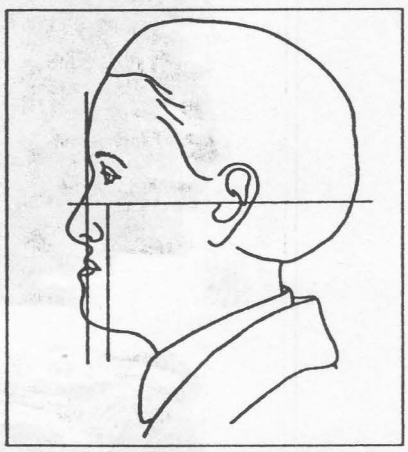

Fig. 9. Profil concav (din Izard).

În mod patologic:

- profilul poate fi convex accentuat (dacă mandibula se află pe o poziţie retrasă sau/şi maxilarul pe o poziţie proeminentă) (fig. 8, fig. 10a, fig. 11a, fig. 12c);
- profilul poate fi concav (dacă mandibula se află pe o poziţie proeminentă sau/şi maxilarul pe o poziţie retrasă) (fig. 9, fig. 10c, fig. 11b, fig. 12c);

– prepubertar, înaintea încheierii perioadei de creştere, profilul drept este considerat şi el patologic, întrucât, creşterea mai accelerată şi mai îndelungată a părţii inferioare a viscerocraniului va putea determina trecerea postpubertar la un profil concav.

Pe parcursul perioadei de creştere, profilul evoluează foarte mult. La naştere copilul prezintă o retrognaţie mandibulară şi un profil accentuat convex, iar viscerocraniul său reprezintă (după Stöckli) 1/8 din neurocraniu. Începând din al 5-lea an de viaţă, viscerocraniul începe să se dezvolte mult mai rapid decât neurocraniul, crescând în jos şi înainte, ajungându-se ca la adulţi raportul viscero-/nerurocraniu să reprezinte 1/2,5 (fig. 13).

De aceea, este normal ca apreciind profilul unui copil la o vârstă mai mică, de exemplu la 5-6 ani, acesta să aibă un profil mai convex şi etajele mijlocii şi inferioare ale figurii mai mici decât cel superior.

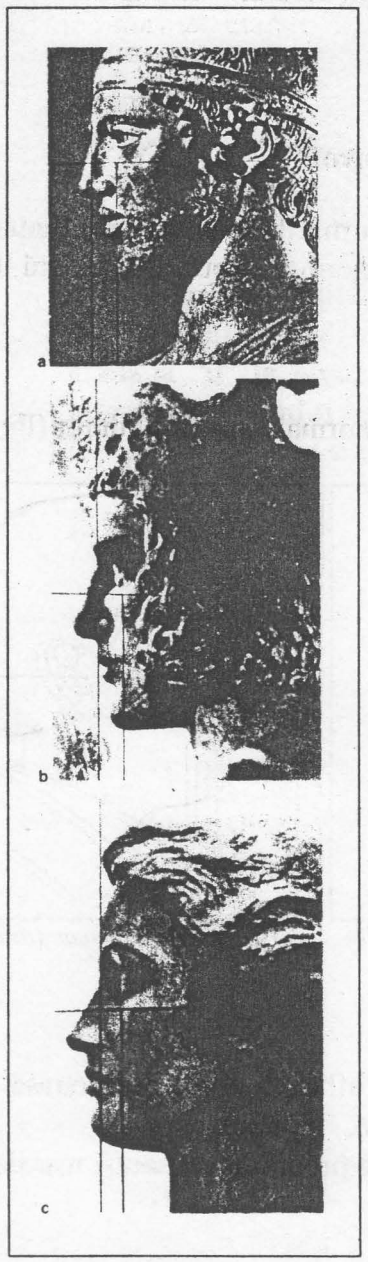



Fig. 10. Aprecierea profilului făcând abstracţie de piramida nazală. a: profil convex accentuat; b: profil drept; c: profil concav (din Proffit).

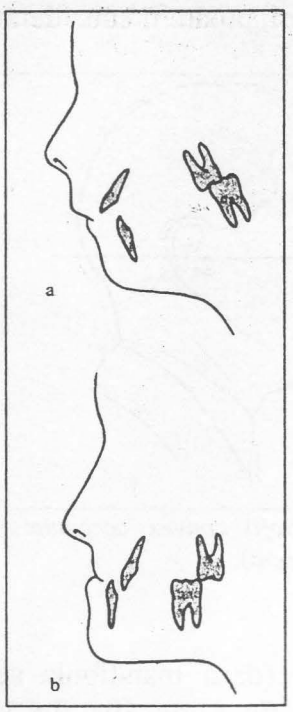

Fig. 11. a: AnDM de clasa a II-a cu mandibulă retrognată şi profil convex accentuat; b: AnDM de clasa a III-a cu mandibulă prognată şi profil concav (din Dausch-Neumann).

Fig. 12. Cele trei profile clasice după Schwarz cu exemplificări din artă. a. profil retrognat; b. profil echilibrat; c. profil prognat (din Dausch-Neumann).

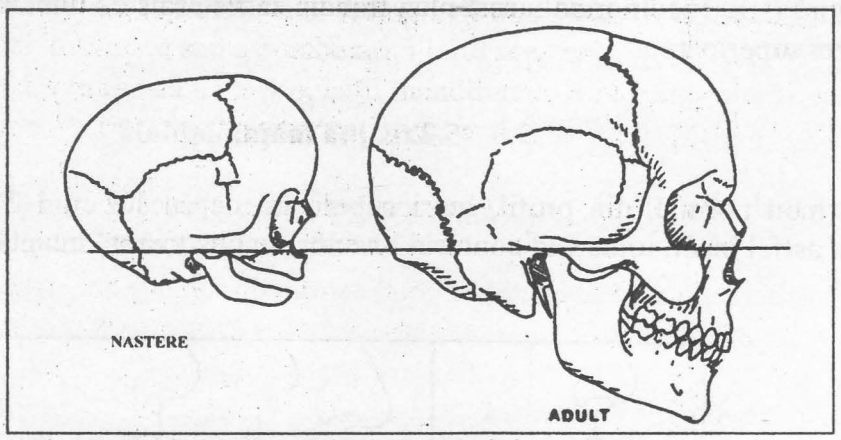

Fig. 13. Evoluţia proporţiei neurocraniu / viscerocraniu (din Jacobson).

5.2.5 Poziţia punctului Gnathion faţă de planul orbitofrontal

Pentru a verifica aprecierea aspectului de profil şi pentru a preciza poziţia antero-posterioară a mandibulei faţă de restul viscerocraniului se poate utiliza un plan vertical construit perpendicular pe OF din punctul infraorbitale. Acest plan se numeşte "Planul orbitofrontal" sau "planul lui Simon" (fig. 14).

În mod normal: - punctul Gnathion şi comisura buzelor se află pe acest plan

În mod patologic: - punctul Gn se află posterior de plan - retrognaţie mandibulară

- punctul Gn se află anterior de plan - prognaţie mandibulară

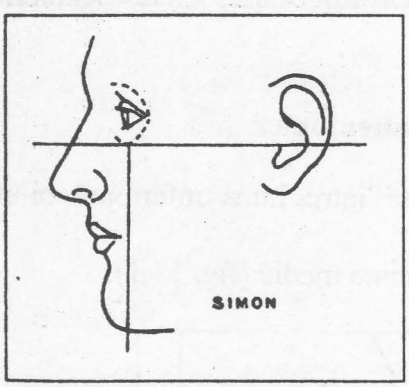

Fig. 14. Planul orbitofrontal al lui Simon (din Izard).

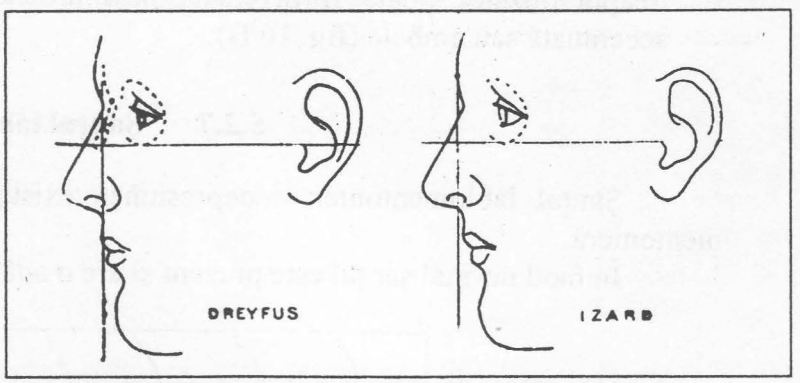

Fig. 15. Planul nazofrontal al lui Dreyfus şi planul glabelar al lui Izard (din Izard).

Alte planuri verticale:

- Planul "nazofrontal" sau "Planul lui Dreyfus" (perpendicular pe OF din punctul Nasion) (fig. 15). Între planul orbitofrontal şi cel nazofrontal se descrie "Câmpul anterior de profil facial", în care în mod normal trebuie să fie conţinute buza inferioară, şanţul labiomentonier şi Pogonionul.

- Planul "vertical glabelar" sau "Planul lui Izard" (perpendicular pe OF din punctul Glabella = Ophrion) (fig. 15). În mod normal acest plan trebuie să fie atins de punctul cel mai anterior al buzei superioare.

5.2.6 Treapta labială

În mod normal, din profil, buza superioară depăşeşte cu 1-2 mm către anterior buza inferioară, astfel încât, urmărind conturul buzelor, se observă o "treaptă labială" de 1-2 mm (fig. 16).

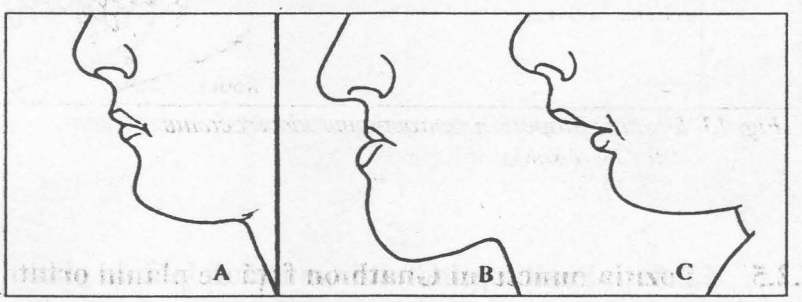

Fig. 16. Treapta labială. A: normală; B: inversată; C: accentuată (din Izard).

În mod patologic:

- treapta buzelor poate fi accentuată prin procheilie superioară, retrocheilie inferioară sau ambele (fig. 16 C);
- buzele pot fi în linie dreaptă prin procheilie inferioară uşoară sau retrocheilie superioară moderată;
- treapta buzelor poate fi inversată prin procheilie inferioară, retrocheilie superioară accentuată sau ambele (fig. 16 B).

5.2.7 Şanţul labiomentonier

Şanţul labiomentonier = depresiunea existentă între buza inferioară şi proeminenţa mentonieră.

În mod normal şanţul este prezent şi are o adâncime medie (fig. 17.1).

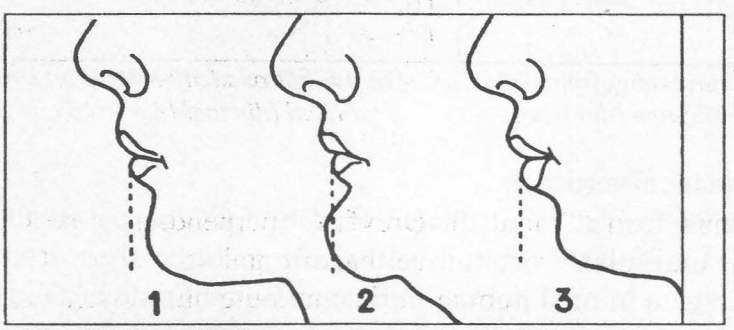

Fig. 17. Şanţul labiomentonier. 1: normal; 2: accentuat, cu proeminenţă mentonieră accentuată; 3: şters, cu proeminenţă mentonieră redusă (din Izard).

În mod patologic:

- şanţul poate fi accentuat (datorită unei retrognaţii mandibulare, unui etaj inferior micşorat, răsfrângerii buzei inferioare sau a combinaţiei între acestea) (fig. 17.2);
- şanţul poate fi şters (datorită unei prognaţii mandibulare, unui etaj inferior mărit, contracţiei buzei inferioare pe vertical sau a combinaţiei dintre aceşti factori) (fig. 17.3).

5.2.8 Unghiul mandibular

Unghiul mandibular = unghiul format între tangentele la ramura bazilară (orizontală) a mandibulei şi la marginea posterioară a ramului vertical mandibular.

În mod normal: - unghiul are valori cuprinse între 120 - 125°.

În mod patologic: - unghiul < 120° este un unghi închis (micşorat) (fig. 18);
- unghiul >125° este un unghi deschis (mărit) (fig. 19).

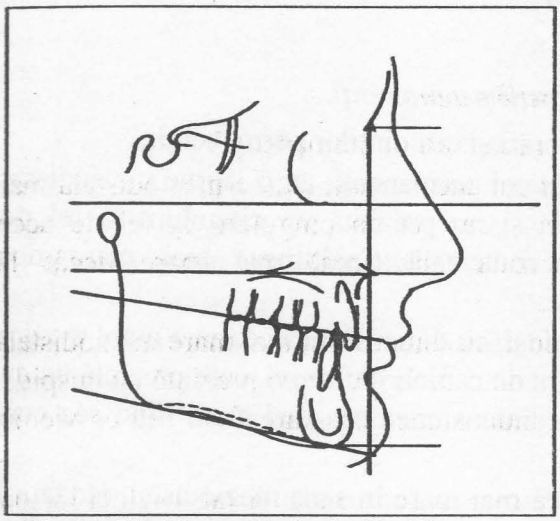

Fig. 18. Unghi mandibular închis (din Proffit).

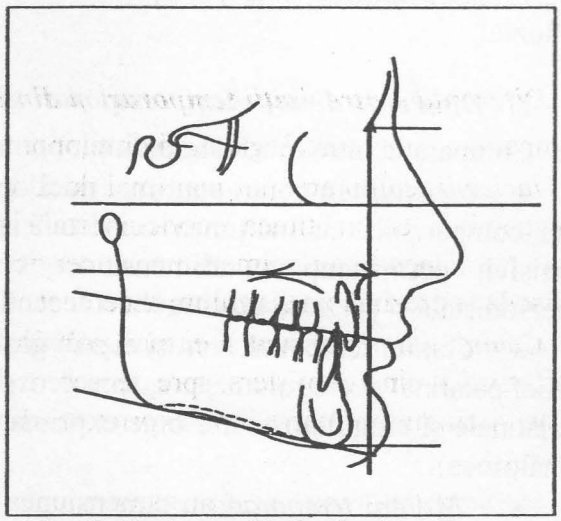

Fig. 19. Unghi mandibular deschis (din Proffit).

5.3 EXAMENUL CLINIC ENDOBUCAL

Este alcătuit din:

1. Examenul dentar complet:
   a. Apelul dinţilor.
   b. Starea dinţilor.
   c. Poziţia dinţilor.
2. Examenul parodonţiului.
3. Examenul mucoasei bucale.
4. Aprecierea igienei bucale.

5.3.1 Examenul dentar complet

a. Apelul dinților:

Apelul dinților trebuie să precizeze dinții prezenți în cavitatea bucală și să îi identifice ca fiind dinți permanenți sau temporari. Această examinare trebuie completată cu interpretarea ortopantomogramei (OPG), pentru a stabili dacă mugurii dinților permanenți absenți de pe arcadă (sau eventualii dinți supranumerari) se găsesc endoosos sau nu. În acest scop trebuie examinate clinic și aspectul, volumul și mărimea crestelor alveolare, care pot indica anodonții dentare sau extracții dentare în antecedente - atunci când sunt atrofiate - sau dinți supranumerari, incluzii dentare sau procese patologice intraosoase – atunci când creasta este voluminoasă și bombează.

Pentru a efectua apelul dinților în mod eficient, este necesară cunoașterea corectă a morfologiei dinților temporari și permanenți, cât și dinamica dentiției temporare, definitive și a ocluziei.

*1) **Diferența dintre dinții temporari și dinții permanenți.***

Comparație între morfologia dinților temporari și cea dinților permanenți:

- *Incisivii* temporari sunt mai mici decât cei permanenți, au o lățime meziodistală mai mare sau comparabilă cu înălțimea cervicoincizală și nu prezintă un cingulum la fel de accentuat. Incisivii permanenți au dimensiunea cervicoincizală (înălțimea) mai mare decât lățimea meziodistală și prezintă un cingulum accentuat.
- *Caninii* temporari sunt și ei mai globuloși, cu dimensiunea cea mai mare meziodistală și cu relief palatinal și cingulum șters, spre deosebire de caninii definitivi, care prezintă un cuspid, creste palatinale și cingulum foarte bine exprimate, dimensiunea cea mai mare fiind cea cervicoincizală (înălțimea).
- *Molarii temporari* au dimensiunea cea mai mare în sens meziodistal, iar fața lor ocluzală prezintă câte patru cuspizi bine determinați pentru molarii 2 temporari și două creste (una vestibulară și una orală) pentru molarii 1. Molarii 2 temporari inferiori pot avea și cinci cuspizi, asemănându-se cu molarii 1 definitivi inferiori. Ei sunt însă mai mici ca dimensiune decât molarii 1 definitivi. Dimensiunea molarilor temporari crește către distal, molarul 2 temporar fiind mai mare decât molarul 1 de lapte. Coletul vestibular este liniar, spre deosebire de coletul premolarilor succesionali care este arcuat.
- *Premolarii*, dinți ce se succedă în locul molarilor temporari, au dimensiunea cea mai mare vestibulooralã, prezentând cuspizi și șanțuri bine exprimate. Premolarii superiori au câte doi cuspizi conici, unul vestibular și unul palatinal, de dimensiuni comparabile. Premolarul 1 inferior are un cuspid vestibular bine exprimat și unul lingual mai redus, care pare a fi o formă de trecere între cingulumul caninului și cuspidul lingual al premolarului 2. Premolarul 2 inferior poate adesea să aibă doi cuspizi linguali mai mici.
- *Molarii* definitivi sunt voluminoși, cu fețele ocluzale foarte cuspidate. Ei descresc dimensional către distal, molarii 1 fiind de fapt cei mai voluminoși dinți definitivi. Molarii 2 sunt mai mici, iar molarii de minte pot suferi variații morfologice și dimensionale foarte mari, putând avea forma unui singur cuspid sau a unor formațiuni dentare gigante cu multipli cuspizi și rădăcini.

2) *Dinamica dentiției, a arcadelor și a ocluziei.*

- Dezvoltarea aparatului dentomaxilar este influențată atât de procesele de creștere ale oaselor maxilare și de dezvoltarea dinților, cât și de solicitările funcționale ce apar în timpul masticației, deglutiției, fonației și mimicii.
- Dezvoltarea proceselor alveolare este direct legată de dezvoltarea dinților.
- Dinții temporari își încep mineralizarea încă din lunile 5-7 intrauterine.
- *Dentiția temporară* este alcătuită din 20 de dinți, câte 5 pe fiecare hemiarcadă. Aceștia încep să erupă în jurul vârstei de 6 luni (incisivii centrali inferiori urmați de cei superiori). Erupția dinților temporari continuă în etape distanțate cu aproximativ 6 luni, urmând în ordine incisivii laterali, primii molari temporari, caninii temporari și apoi molarii 2 temporari. În jurul vârstei de doi ani și jumătate erupția dinților temporari este definitivată.
- Vârsta medie la care erup dinții temporari este:
  luna 6- 8 (6) incisivii centrali;
  luna 8-12 (12) incisivii laterali;
  luna 12-18 (18) molarii 1 temporari;
  luna 18-25 (24) caninii temporari;
  luna 24-30 (30) molarii 2 temporari.
- Odată cu erupția molarilor 1 temporari are loc *prima înălțare fiziologică de ocluzie*, stabilindu-se relația verticală între mandibulă și maxilar în zona anterioară.
- Rădăcinile dinților temporari se formează complet la aproximativ un an și jumătate – doi ani pentru incisivi, doi ani și jumătate pentru molarii 1, trei ani pentru molarii 2 și trei ani și jumătate pentru canini.
- Perioada dentiției temporare durează până la vârsta de aproximativ 6 ani, când erup pe arcadă primii dinți pemanenți.
- Între patru și șase ani apar în zona frontală a arcadelor spațieri între dinții frontali superiori și inferiori, care indică o pregătire a proceselor alveolare pentru erupția incisivilor permanenți, ce au dimensiuni meziodistale mai mari decât cei temporari. Acest proces se numește *diastemizare fiziologică* (Zielinsky).
- Între incisivii laterali și caninii superiori, cât și între caninii și molarii 1 inferiori, se întâlnesc de obicei spații ceva mai mari, denumite "*diastemele primatelor*".
- Tot în această perioadă începe și procesul de *abraziune* (uzură) a dinților temporari.
- Arcadele alveolare cresc continuu de la naștere, dar nici ritmul și nici intensitatea creșterii nu sunt constante. Procesul de creștere se intensifică după vârsta de 6 ani.
- Vârsta de șase ani semnifică începerea perioadei *dentiției mixte*. Aceasta poate fi și ea împărțită în două subetape: perioada dentiției mixte timpurii și cea a dentiției mixte tardive.
- Dentiția mixtă timpurie începe cel mai frecvent prin erupția molarilor 1 permanenți distal de molarii temporari. Acest fenomen este urmat la scurt timp de permutarea incisivilor temporari cu cei permanenți. Se pot întâlni și situații în care erupția incisivilor centrali inferiori să preceadă cu scurt timp erupția molarilor unu inferiori.
- În timpul erupției molarilor de șase ani și a incisivilor, ocluzia copilului se sprijină la nivelul grupurilor de dinți temporari alcătuite din canini, molari 1 și 2. Din această cauză, aceste zone se numesc *zonele de sprijin ale ocluziei* sau *zonele Korkhaus* (după numele ortodontului german care le-a descris). Odată cu erupția și stabilizarea tripodului incisivo-molar are loc cea *de-a doua înălțare fiziologică a ocluziei.*

- Pe lângă rolul de a stabiliza relaţia verticală de ocluzie, zona de sprijin Korkhaus mai are ca scop păstrarea spaţiului necesar pentru erupţia dinţilor succesionali (canini şi premolari). Atunci când integritatea zonei de sprijin nu este păstrată, datorită nerezolvării corecte a proceselor carioase aproximale sau a extracţiilor precoce fără aplicarea unor menţinătoare de spaţiu, molarul de şase ani va avea posibilitatea de a se mezializa, micşorând astfel spaţiul de pe arcada necesar erupţiei dinţilor succesionali. Astfel, va apărea o lipsă de spaţiu pentru dintele care se va permuta ultimul în acea zonă (în general caninul superior şi premolarul 2 inferior).
- *Relaţia în care apar molarii de 6 ani* ce erup distal de dinţii temporari este determinată de raportul dintre feţele distale ale molarilor doi temporari, denumit *plan postlacteal*.

Astfel, molarii de 6 ani se vor întâlni în relaţie ocluzală neutrală, dacă planul postlacteal a fost în treaptă mezială (fig. 20), sau în relaţie cuspid pe cuspid (uşor distalizată), dacă planul postlacteal a fost în linie dreaptă (vezi subcapitolul 6.1.2).

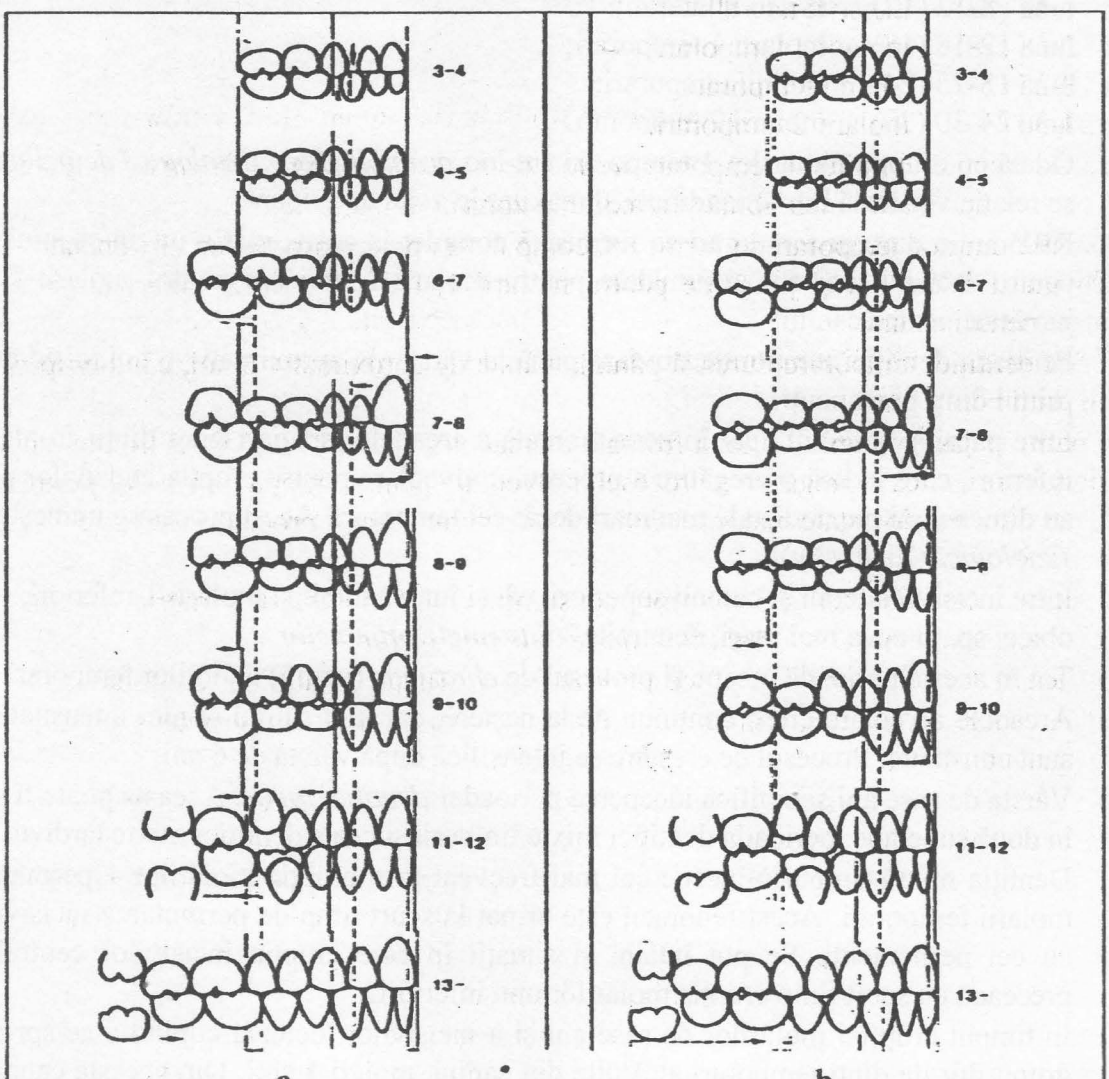

Fig. 20. Transformarea dentiţiei temporare în cea permanentă în situaţia planului postlacteal în linie dreaptă (a) şi a planului postlacteal în treaptă mezială (b)(modificare după Frass).

- Normalizarea celei de-a doua variante de relație ocluzală se poate explica prin mai multe mecanisme:
  a. Unul dintre mecanisme ar fi puseul eruptiv al molarilor permanenți, care mezializează molarii temporari închizând diastemele primatelor. Această mezializare este mai amplă la mandibulă, unde molarul 1 mezializează doar cei doi molari temporari și mai redusă la maxilar unde se mezializează toată zona de sprijin Korkhaus.
  b. Alt mecanism explică mezializarea molarului 1 inferior până la o relație ocluzală normală în spațiul "leeway", obținut din permutarea molarului 2 temporar inferior cu o dimensiune meziodistală mai mare decât a premolarului succesional.
  c. Un factor favorizant ar fi și drumul de erupție ușor către distal a molarilor 1 permanenți superiori. La îndreptarea lor, ce are loc în ultima fază eruptivă, cuspizii palatinali ghidează articularea ocluzală într-o relație normală.
- Incisivii permanenți situați intraosos superior și mai palatinal erup pe o curbă în formă de "S" către anterior, ceea ce duce la o alungire a arcadei.
- Paralel cu erupția intraosoasă a dinților permanenți, are loc și fenomenul de *rizaliză fiziologică a dinților temporari.*
- La încheierea etapei de erupție a incisivilor există de obicei o etapă de întrerupere a permutării dentare, de aproximativ un an - un an și jumătate, timp în care nu apar modificări foarte importante la nivelul arcadelor dentare, dar are loc rizaliza dinților temporari din zona de sprijin.
- Următoarea etapă de permutare începe în jurul vârstei de nouă ani și jumătate cu premolarii 1 superiori și caninii inferiori. Deși există variații în funcție de sexe, se poate considera că secvența cel mai des întâlnită de permutare este premolar 1, premolar 2, canin pentru maxilar și canin, premolar 1, premolar 2 pentru mandibulă.
- Dacă există o lipsă de spațiu între fețele distale ale incisivilor laterali și fețele meziale ale molarilor 1, ultimii dinți din seria de permutare nu vor avea suficient spațiu pentru aliniere. Cel mai frecvent, această situație afectează caninul superior sau premolarul 2 inferior, care, datorită lipsei de spațiu, pot erupe în ectopie, pot rămâne în incluzie sau pot suferi alte tulburări de poziție sau erupție (de exemplu, transpoziție, transmigrație, inclavare).
- În mod normal, dacă integritatea zonei de sprijin a fost păstrată, suma diametrelor meziodistale ale dinților permanenți succesionali zonei de sprijin este mai mică decât cea a dinților temporari corespondenți. Astfel, apare un spațiu excedentar denumit *"leeway space"* de aproximativ 1 mm la maxilar și 2,5 mm la mandibulă. Acest spațiu diferit ajută la instalarea unei relații ocluzale corecte a molarilor de șase ani ce au erupt într-o relație ușor distalizată datorită unui plan postlacteal drept.
- Etapa dentiției mixte se încheie odată cu permutarea ultimilor dinți temporari. Următorii dinți care apar pe arcade sunt molarii 2 definitivi, ce apar la aproximativ 12 ani distal de molarii 1 permanenți. În această perioadă are loc și cea *de-a treia înălțare fiziologică a ocluziei.*
- Atât pentru erupția molarilor de 12 ani, cât și pentru cea a molarilor 1 și a celor de minte este necesar crearea spațiului distal pe arcadă în care aceștia să erupă. Aceste spații se denumesc *câmpuri molare*. Nedezvoltarea arcadelor în zona distală poate afecta erupția sau poziția de erupție a molarilor. Fenomenul este cel mai evident pentru erupția molarilor de minte, care erup în mod obișnuit după vârsta de 18 ani și care, în absența spațiului de erupție pe arcadă, pot

rămâne incluși, uneori resorbind rădăcinile molarilor de 12 ani (mai frecvent molarii 3 inferiori), sau pot erupe în poziții vicioase (molarii superiori în vestibuloînclinații marcate).

- Dacă toți cei patru molari de minte erup și ajung în planul de ocluzie, poate fi descrisă uneori și o *a patra înălțare de ocluzie.*
- *Dentiția definitivă* cuprinde 32 de dinți, câte 8 pe fiecare hemiarcadă. Întrucât lipsa molarilor de minte a devenit foarte frecventă și este considerată normală în contextul reducerii numerice și volumetrice evolutive a dentiției, o dentiție cu doar 28 de dinți (cuprinzând incisivii centrali și laterali, caninii, premolarii 1 și 2, molarii 1 și 2).

Cunoscând aceste elemente, se poate stabili dacă vârsta dentară este concordantă cu cea cronologică a pacientului sau nu.

b. Starea dinților:

După apelul dinților trebuie apreciată starea lor, menționându-se următoarele aspecte:

- Leziuni odontale:
  - carii incipiente / simple / profunde / complicate cu pulpită sau gangrenă,
  - localizare,
  - refăcute prin obturații corecte/incorecte (modelaj ocluzal, adaptare marginală, recidivă de carie, carie secundară); fizionomice / nefizionomice;
  - existența fistulelor, a polipilor gingivali sau pulpari,
- distrofii, displazii;
- fisuri sau fracturi coronare sau coronoradiculare (în smalț, dentină; cu sau fără deschiderea camerei pulpare; orizontale, oblice, verticale etc);
- lacune cuneiforme;
- fațete de abraziune;
- colorații endo- / exogene;
- refaceri protetice corecte / incorecte;
- existența tuberculilor dentari (Carabelli, Bolk, Zuckerkandel, Sextum);
- mobilitatea dentară.

c. Poziția dinților:

Pentru a defini corect malpozițiile dentare, ele trebuie descrise succesiv în cele trei planuri:

- față de linia arcadei dentare, un dinte poate fi în:
  - vestibulopoziție (dacă este în afara acesteia - fig. 21) sau
  - oropoziție (dacă este înăuntrul acesteia - fig. 22) (la maxilar - palatopoziție, la mandibulă – linguopoziție),
  - prodenție, respectiv retrodenție pentru dinții frontali;



Fig. 21. Vestibulopoziţia lui 2.1.



Fig. 22. Oropoziţia lui 2.1.

- vestibulopoziţie sau oropoziţie pentru dinţii care se află cu coletul în afara sau înauntrul liniei normale a arcadei;
- vestibulo- (fig. 23a) sau oroînclinaţie (fig. 23b), atunci când coletul se află pe linia arcadei şi partea incizală este înclinată către anterior, respectiv posterior.

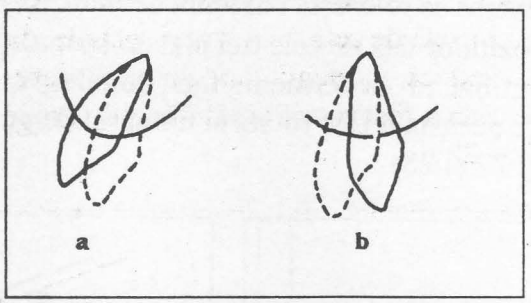

Fig. 23. a: vestibuloînclinaţia unui incisiv; b: oroînclinaţia incisivului.

Poziţia şi înclinaţia dinţilor se pot combina, astfel un dinte poate fi în vestibulopoziţie (coletul este mai vestibular decât linia normală a arcadei) şi vestibuloînclinaţie (dacă marginea incizală este înclinată vestibular) sau palatoînclinaţie (dacă muchia incizală este înclinată palatinal);

- faţă de linia mediană:
  - mezio- sau distopoziţii (fig. 24), respectiv -înclinaţii, în funcţie de înclinarea lor axială şi de poziţia coletului lor;

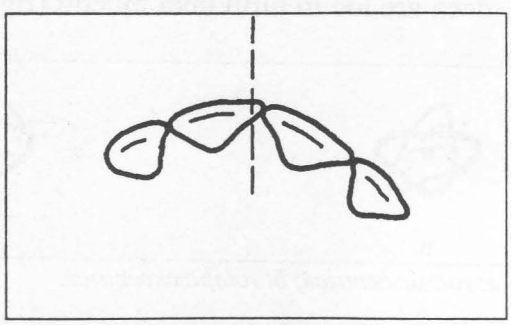

Fig. 24. Meziopoziţia lui 1.1, distopoziţia lui 2.1.

- față de planul de ocluzie:
  - dinții pot fi în suprapoziție (dacă se află deasupra acestuia - fig. 25) sau în infrapoziție (dacă nu ajung în planul de ocluzie – fig. 26);



Fig. 25. Suprapoziția lui 1.5.

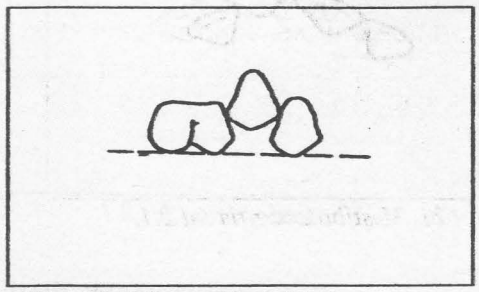

Fig. 26. Infrapoziția lui 1.5.

  - suprapoziție, printr-o mișcare pasivă (migrare) sau activă (ortodontică) = egresiune (dacă procesul a fost însoțit și de evoluția procesului alveolar) sau extruzie (dacă dintele a evoluat progresiv către ocluzal fără proces alveolar),
  - pentru mișcarea inversă se folosește termenul de intruzie, respectiv ingresiune.
- În afara definirii malpozițiilor față de cele trei planuri spațiale, dinții mai pot prezenta și *rotații.*

Acestea se definesc utilizând ca termeni: fața dintelui, care prezintă deplasarea cea mai accentuată, direcția în care aceasta a fost rotată și numărul de grade cu care dintele este rotat față de poziția sa normală (fig. 27 și 28).

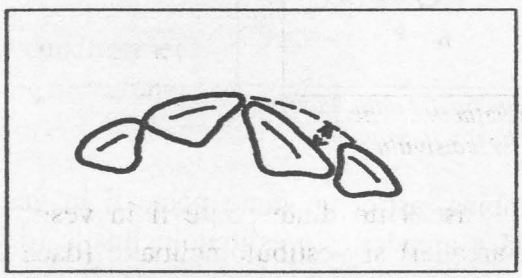

Fig. 27. Distopalatorotația lui 2.1 cu 25°.

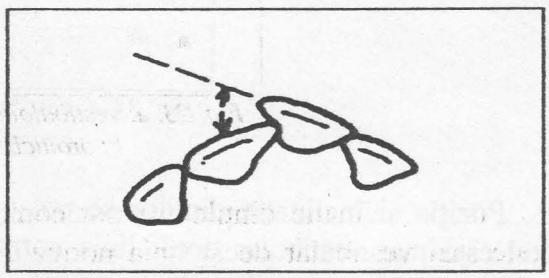

Fig. 28. Meziovestibulorotația lui 2.1 cu 40°.

De exemplu, dacă un incisiv central este rotat cu muchia sa mezială către vestibular, rotația se numește meziovestibulară cu x°. Rotația poate fi centrică, dacă se face în jurul axului central al dintelui, sau excentrică, dacă are loc în jurul unei muchii (fig. 29).



Fig. 29. a: rotație centrică; b: rotație excentrică.

În afară de determinarea mai sus-menționată a poziției dinților, mai sunt folosiți anumiți termeni pentru a denumi o malpoziție bine definită a unui dinte.

Ectopia dentară = situarea unui dinte cu mai mult de 2-3 mm în afara sau înauntrul arcadei dentare, specificându-se sensul deplasării prin termenul vestibular sau oral. (Pentru această malpoziție mai poate fi folosit termenul de distopie, denumind poziția către vestibular ca ectopie şi cea înspre interiorul arcadelor entopie.)

Heterotopia = situarea unui dinte în cu totul alt loc decât locul său pe arcadă, de exemplu, erupția unui canin inferior în vestibulul bucal între cei doi incisivi centrali inferiori sau a unui molar de minte în ramul ascendent mandibular.

Transpoziția = inversarea sediului de erupție a doi dinți vecini. Această anomalie afectează în principal caninul superior care îşi inversează sediul cu incisivul lateral sau cu primul premolar.

Diastema = spațiul existent între incisivii centrali superiori sau inferiori

Anodonția = defineşte absența congenitală a unui mugure dentar. Ea poate fi unidentară sau multiplă, putând exista cazuri de anodonție subtotală, când sunt prezenți doar câțiva dinți, sau totală, când pacientul nu prezintă nici un mugure dentar.

Dinții supranumerari (d+) = formațiuni alcătuite din minimum două substanțe dentare (smalț şi dentină ± cement), formate în plus față de numărul uzual de dinți. Ei pot fi cantonați în orice zonă a arcadei, deşi se întâlnesc cel mai frecvent în zona frontală şi pot produce devieri ale axului de erupție a dinților definitivi sau chiar blocări intraosoase ale acestora.

Incluzia dentară = rămânerea în os a unui dinte după ce termenul său de erupție pe arcadă a fost depăşit. Se mai numeşte şi retenție primară.

*Reincluzia*_sau retenția secundară = procesul de reîntoarcere în os a unui dinte ce în prealabil a fost erupt pe arcadă.

5.3.2 Examenul parodonțiului marginal

Se apreciază:

- inflamațiile (parodontite, gingivite);
- stările atrofice (parodontoze);
- stările hipertrofice (parodontome);
- retracțiile gingivale localizate / generalizate.

Se coroborează datele cu cele observate la examinarea radiografică.

5.3.3 Examenul mucoasei bucale

Se apreciază:

- aspectul şi colorația;
- existența unor leziuni inflamatorii (afte, stomatite);
- existența unor leziuni traumatice;
- existența unor leziuni diskeratozice.

Se efectuează controlul oncologic preventiv.

5.3.4 Igiena bucală

Poate fi: foarte bună / bună / satisfăcătoare / nesatisfăcătoare .

5.4 EXAMENUL FUNCŢIONAL EXO- ŞI ENDOBUCAL

1. Tonusul muscular şi deglutiţia.
2. Respiraţia.
3. Fonaţia.
4. Masticaţia.
5. Fizionomia.
6. Articulaţia temporomandibulară (ATM).
7. Examenul dinamic al ocluziei.
8. Teste funcţionale de propulsie sau retropulsie.

5.4.1 Tonusul muscular şi deglutiţia

Se apreciază:

- normotonicitatea, la grupele musculare periorale şi endoorale;
- hiper- sau hipotonicitate musculară.

Buze:

- normo- (fig. 30), hipo-, hipertonicitate buzei superioare sau a celei inferioare;
- poziţia buzelor în repaus:
  - insinuarea buzei inferioare sub incisivii superiori;
  - insinuarea buzei superioare în spatele incisivilor inferiori;
- lungimea redusă a buzei superioare sau a celei inferioare ;
- frenurile labiale (lungime, grosime, loc de inserţie);
- poziţia buzelor şi contracţia muşchilor orbiculari şi mentonier în timpul deglutiţiei (fig. 31).

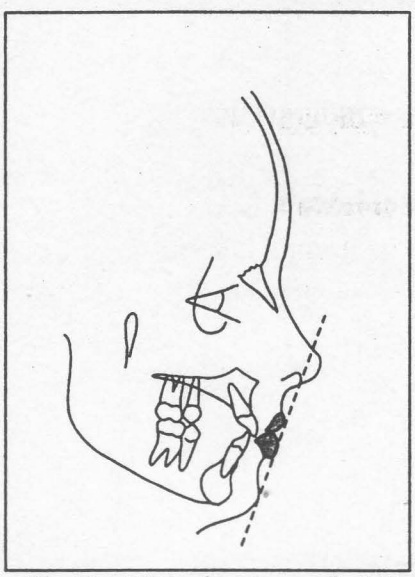

Fig.30. Musculatură orofacială echilibrată şi normotonă (din Jacobsen)

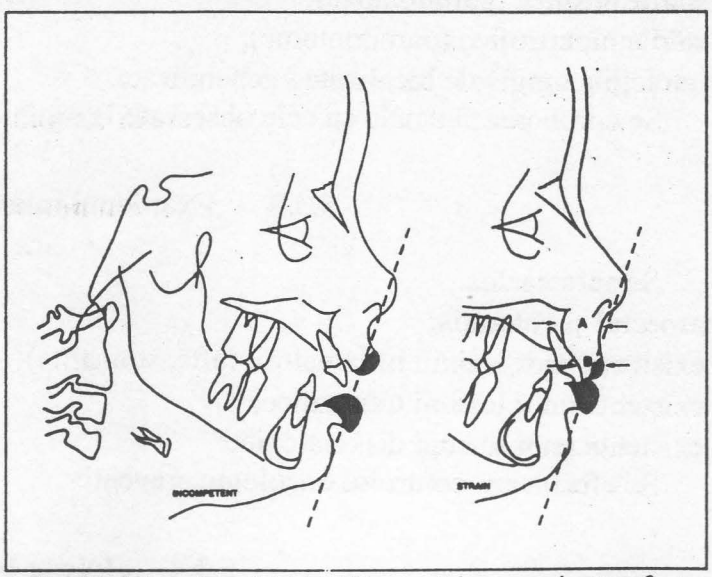

Fig. 31. Musculatură labială hipotonă la un pacient cu fanta labială deschisă în repaus şi contractura muşchiului mentonier şi a buzelor în deglutiţie (din Jacobsen).

Limba:
- mărimea şi volumul limbii (normală, prea mică, prea mare);
- poziţia limbii în repaus (normală, insinuată între dinţii anteriori, insinuată între dinţii laterali dreapta/stânga);
- poziţia limbii în deglutiţie (normală – deglutiţie de tip adult sau somatică, anormală: cu interpunere anterioară – deglutiţie infantilă sau viscerală, cu interpunere laterală dreapta/stânga);
- impresiunile dinţilor pe limbă;
- frenul lingual (normal, scurt).

5.4.2 Respiraţia

- Din anamneză s-a reţinut deja dacă pacientul este un respirator nazal, oral, mixt.
- De la examenul facial s-a apreciat fanta labială în repaus şi aspectul buzelor.
- Funcţional se pot executa câteva teste care să indice prezenţa respiraţiei orale sau mixte:

- Testul Gudin:
- pensarea narinelor,
- dacă pereţii laterali îşi revin rapid, pacientul execută inspirul şi expirul pe nas,
- dacă pereţii laterali îşi revin lent, pacientul execută inspirul şi expirul predominant pe gură.

- Testul firişoarelor de vată:
- se ţin câteva firişoare de vată în dreptul narinelor şi se observă dacă se mişcă la inspir şi expir, ceea ce indică o respiraţie nazală.

- Testul oglinzii:
- se aplică o oglindă rece sau un capac metalic lustruit rece sub narine şi se apreciază aria de aburire formată în dreptul fiecărei narine,
- ariile diferite de aburire în dreptul celor două narine pot indica o obstrucţie nazală pe partea cu aria de aburire mai redusă.

5.4.3 Fonaţia

- Articularea corectă a sunetelor.
- Articularea sunetelor cu interpoziţia limbii.
- Sigmatism, rotacism etc.

5.4.4 Masticaţia

- Uni- sau bilaterală.
- Leneşă sau rapidă.
- Preferinţă pentru alimente moi sau dure.
- Tulburări masticatorii sau de incizie a alimentelor date de lipsa unităţilor masticatorii la pacienţii cu ocluzii deschise (reducerea câmpului masticator).
- Blocaje ale mişcării de circumducţie.

5.4.5 Fizionomia

- Afectarea fizionomiei este unul dintre principalele motive pentru care pacientul se prezintă la tratamentul ortodontic.
- Aprecierea aspectului fizionomic facial şi al dentiţiei vizibile în vorbire şi la surâs se menţionează deficienţele constatate.

5.4.6 ATM

- Anamneză: din anamneză s-a reţinut dacă pacientul are acuze referitoare la ATM (trauamtisme în antecedente, dureri pretragiene, dureri de cap foarte dese, subluxaţii / luxaţii).
- Inspecţie:
  - deschiderea maximă a gurii (câţi mm; normală sau limitată);
  - drumul de deschidere maximă a gurii în linie dreaptă sau sacadată (în baionetă) / nedeviat sau cu devieri dreapta – stânga.
- Palpare:
  - cu indexul în conductul auditiv extern (CAE) şi policele pretragian;
  - se apreciază excursia condililor ATM: simetrică sau cu amplitudine mai mare unilateral;
  - limitarea excursiei condiliene/ laxitatea ligamentară a ATM / subluxaţii de condil.
- Auscultaţie:
  - cracmente sau frecături în articulaţie la deschiderea maximă.

5.4.7 Examenul dinamic al ocluziei

Se apreciază:

- Existenţa sau nu a unor interferenţe sau contacte premature în mişcarea de închidere terminală (rotaţie pură a condililor în articulaţie).
- Existenţa sau nu a unor interferenţe sau contacte premature în mişcarea de propulsie.
- Existenţa sau nu a unor interferenţe sau contacte premature în mişcarea de lateralitate pe partea activă.
- Existenţa sau nu a unor interferenţe sau contacte premature în mişcarea de lateralitate pe partea inactivă.

5.4.8 Teste funcţionale de propulsie sau retropulsie

a. Testul funcţional de propulsie:

- Este indicat la pacienţii cu retrognaţie mandibulară.
- Se comandă pacientului să propulseze mandibula până la relaţii neutrale la molari şi se urmăreşte dacă:
  - se normalizează aspectul general de profil sau nu,
  - endobucal: ce procent din inocluzia sagitală se reduce prin propulsia mandibulară şi ce procent trebuie desfiinţat prin palatinizarea incisivilor superiori.

b. Testul funcţional de retropulsie:

- Este indicat la pacienţii cu prognaţie mandibulară.
- Se conduce mandibula pacientului în retropulsie cu o manevră asemănătore celei de conducere în relaţie centrică.
- Rezultatele testului pot fi:
  - negative – dacă mandibula nu poate fi condusă în retropulsie (se întâlneşte în prognaţiile mandibulare adevărate şi în pseudoprognaţiile prin retrognaţie maxilară, cele cu ocluzie inversă frontală şi cele prin angrenaje inverse frontale),
  - parţial pozitiv - dacă mandibula poate fi condusă parţial în retropulsie până la întâlnirea unui obstacol (se întâlneşte în psudoprognaţiile mandibulare prin conducere cuspidiană şi cele în care coexistă atât modificări funcţionale, cât şi anatomice),
  - pozitiv - dacă mandibula poate fi condusă în retropulsie până la relaţii neutrale (se întâlneşte în pseudoprognaţiile mandibulare prin conducere articulară).

6. EXAMINAREA PARACLINICĂ

6.1 EXAMENUL MODELELOR DE STUDIU

Modelele de studiu se obţin după amprentarea câmpurilor dentomaxilare superior şi inferior. Pentru a permite o examinare de calitate a acestora este necesară soclarea corectă în ocluzie a modelelor.

Pe modele se observă:

- bolta palatină (medie, adâncă, ogivală, plată);
- torusul palatin sau mandibular (volum, plasare);
- dezvoltarea tridimensională a arcadelor.

6.1.1 Analiza arcadelor şi a bolţii palatine

a. Forma arcadelor:

- Arcada superioară:
  - formă normală: parabolă;
  - forme patologice:
    - "V" (îngustare la nivelul frontalilor),
    - "Ω" (îngustare la nivelul premolarilor),
    - "U" (îngustare la nivelul molarilor),
    - "M" sau "W" (incisivii centrali meziopalatorotaţi),
    - pentagon ("V"+ caninii în vestibulopoziţie),
    - trapez (incisivii pe o linie dreaptă) etc.

- Arcada inferioară:
  - formă normală: semielipsă;
  - forme patologice: trapez (incisivii pe o linie dreaptă) etc.

b. Simetria arcadelor

Simetria arcadelor se poate aprecia în sens transversal şi sagital cu ajutorul diferitelor simetroscoape (fig. 32). Acestea sunt dispozitive transparente ce prezintă o gradaţie identică cu cea a hârtiei milimetrice, permiţând astfel măsurarea punctelor omoloage de pe cele două hemiarcade. Linia lor centrală se suprapune peste liniile mediane ale arcadelor (pe model).

Linia mediană maxilară este dată de rafeul median sau de unirea între mijlocul distanţei dintre cele două rugi palatine, anterior, şi mijlocul distanţei dintre cele două fovee palatine, posterior. La arcada mandibulară se orientează linia mediană după frenul limbii. Frenurile buzelor superioară şi inferioară nu sunt repere corecte, întrucât poziţia lor poate fi deviată prin migrările dentare.

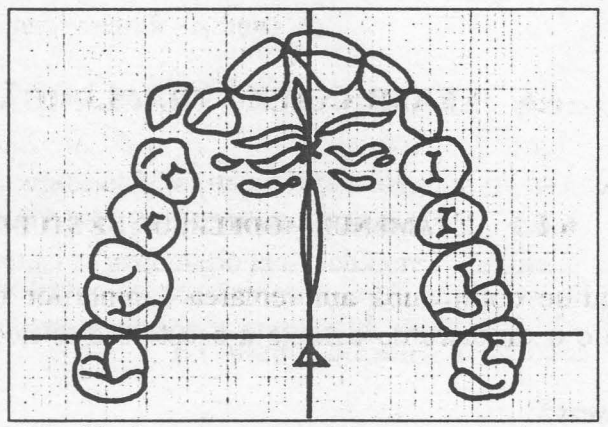

Fig. 32. Aprecierea simetriei transversale şi sagitale a arcadelor cu ajutorul simetroscopului (din Frass).

Simetria transversală urmăreşte decelarea modificărilor în sens transversal ale arcadelor dentare şi ale dinţilor individuali. Urmărind cele două hemiarcade comparativ se pot evidenţia devierile de linie interincisivă, apropierea sau distanţarea mai accentuată a unei hemiarcade faţă de linia mediană sau poziţiile individuale ale dinţilor omologi faţă de linia mediană.

Simetria sagitală evidenţiază migrările meziale sau distale ale dinţilor omologi. Acestea se citesc urmărind liniile perpendiculare pe linia centrală a simetroscopului.

c. Transversala rafeu – papilă (RPT)

Atunci când dinţii ambelor hemiarcade au migrat simetric, acest fapt este mai greu de cunatificat cu ajutorul simetroscopului. Un ajutor în acest sens poate fi "transversala rafeu – papilă" (Raphe – Papillen – Transversale, RPT, determinată de Schmuth), care stabileşte că o perpendiculară pe marginea posterioară a papilei retroincisive la locul de

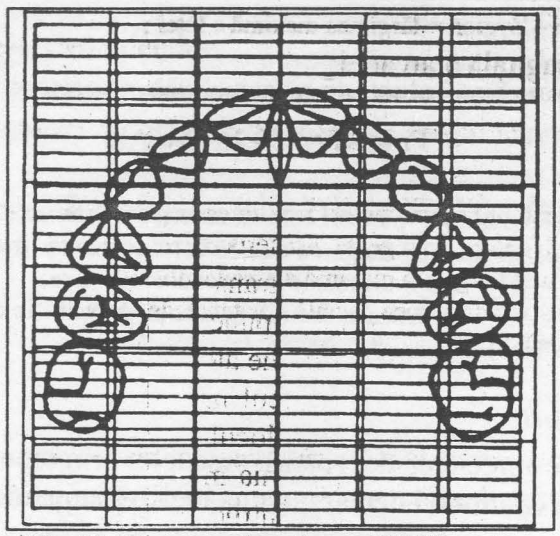

Fig. 33. Transversala rafeu-papilă (din Schmuth).

pornire a primei perechi de rugi palatine trebuie să traverseze caninii (cam în dreptul cuspizilor) (fig. 33). Atunci când dinţii migrează mezial, această transversală va trece prin punctul de contact canin-premolar 1 sau va fi plasată chiar pe faţa ocluzală a primului premolar.

d. Bolta palatină

Bolta palatină poate fi:

- de adâncime medie;
- adâncă;
- ogivală (foarte adâncă, în Ω);
- plată.

Torusul maxilar sau mandibular poate fi:

- prezent / absent;
- plasat în 1/3 anterioară, medie sau posterioară a bolţii, respectiv la nivelul premolarilor inferiori.

e. Dezvoltarea tridimensională a arcadelor

Pentru a aprecia dacă arcadele dentare au o dezvoltare normală, ele pot fi comparate cu structurile viscerocraniului (prin intermediul indicilor arcadă-faţă) sau cu volumul dentar (indicii arcadă-dinţi).

1) Indicii arcadă-faţă:

- compară dezvoltarea arcadelor alveolare cu dezvoltarea viscerocraniului;
- pentru dezvoltarea transversală (a lărgimii arcadelor alveolare):

$$Ekm - Ekm = \tfrac{1}{2}\ Zyg - Zyg$$

unde: Ekm (ectomolare) = punctul cel mai lateral al crestei zigomatoalveolare în dreptul molarilor de 6 ani;
Ekm – ekm = lărgimea maximă a arcadei alveolare;

Zygion – Zygion = lărgimea maximă a feței ;

- pentru dezvoltarea sagitală a arcadei:

$$Pr - Alv = \frac{1}{2} N - Au$$

unde: Pr (Prosthion) = punctul cel mai anterior şi inferior de pe arcada alveolară superioară;
Alv (Alveolon) = tangenta distală la tuberozitatea maxilară;
Pr – Alv = lungimea maximă a arcadei alveolare;
N – Au = adâncimea facială (distanța de la N la linia biauriculară, măsurată pe linia mediană).

2) *Indicii arcadă-dinți:*

Indicii arcadă-dinți = aprecierea dezvoltării arcadelor prin raportarea lor la volumul dentar.
Măsura definitorie a volumului dentar = suma incisivă superioară.

a) *Măsura definitorie a volumului dentar:*

1. *Suma incisivă superioară* = suma diametrelor maxime meziodistale ale celor patru incisivi superiori permanenți (elimină nevoia de a măsura toți dinții unei arcade).

- Poate varia între 28 şi 35 de mm:
  - < 28 mm = *microdonție* = volum dentar scăzut;
  - >35 mm = *macrodonție* = volum dentar crescut).
  - *În cazul unei sume incisive în afara limitelor normale, indicii de dezvoltare ai arcadelor îşi pierd valabilitatea.*
- Indicii arcadă – dinți au fost elaborați pentru dentiția permanentă. Pentru a prevedea evoluția situațiilor clinice ei pot fi utilizați şi în dentiția mixtă, aproximând poziția dinților succesionali cu cea a temporarilor.
- *Calcularea sumei incisive:*
  - Când pe arcadă nu sunt prezenți toți cei patru incisivi permanenți, trebuie ținut cont de faptul că între diametrul meziodistal al incisivului central şi al celui lateral există o diferență de 1,5-2mm, pentru a putea calcula lățimea dintelui absent.
  - Dacă omologul unui dinte absent este prezent pe arcadă, se poate aproxima suma incisivă folosind valoarea omlogului şi pentru dintele absent.
  - În situațiile în care unul dintre incisivi prezintă *nanism dentar* (un dinte cu volum mai mic decât al celorlalți; se întâlneşte mai frecvent la incisivii laterali) sau *gigantism dentar* (un dinte cu volum dentar mai mare decât al celorlalți; se întâlneşte mai frecvent la incisivii centrali, de exemplu un incisiv bigeminat), valoarea sa trebuie corectată fie ca fiind valoarea omologului, fie adăugând, respectiv, scăzând 2mm din valoarea incisivului lateral, respectiv central normal. În caz contrar, suma incisivă ar ține cont de o anomalie izolată de volum şi nu ar mai da o indicație valabilă pentru restul volumului dentar.

2. *Suma incisivă inferioară ("si" sau SI_{inf})* = suma diametrelor maxime mezio-distale ale incisivilor inferiori .

Este utilizată pentru:

- aprecierea discrepanțelor dentodentare;
- aflarea sumei incisive superioare când aceasta nu poate fi măsurată;
- aprecierea lățimilor dinților succesionali din zona de sprijin înainte de erupția acestora.

3. *Indicele lui Tonn* ne permite să calculăm suma incisivă superioară pornind de la suma incisivă inferioară. Formula lui Tonn este:

$$Si_{max} = {}^{4}/_{3}\, Si_{mand} + k$$

unde K are următoarele valori:
K = 0,4 pentru $SI_{inf} < 22,2$ mm.
K = 0,5 pentru SI_{inf} între 22,3 și 28,1 mm.
K = 0,6 pentru $SI_{inf} > 28,2$ mm.

Astfel, după Tonn-Jäckel următoarelor sume incisive inferioare le corespund următoarele sume incisive superioare (tabelul I):

Tabelul .I Corespondența între suma incisivă superioară și inferioară

SI maxilar	SI mandibular
28,0	20,7
29,0	21,46
30,0	22,2
31,0	22.9
32,0	23,68
33,0	24,4
34,0	25,15
35,0	25,9

4. *Indicele Bolton* compară lățimile meziodistale ale grupului celor șase dinți frontali inferiori cu cei superiori și ale grupului celor 12 dinți inferiori cu cei superiori.

$$\frac{\sum \phi 6\ \text{inf}}{\sum \phi 6\ \text{sup}} = 76\,\% \qquad \frac{\sum \phi 12\ \text{inf}}{\sum \phi 12\ \text{sup}} = 91,3\,\%$$

Dacă lățimile meziodistale ale dinților superiori și inferiori nu sunt proporționale, nu există posibilitatea instalării unei ocluzii corecte cu o interdigitație bună. De aceea, în aceste cazuri se recomandă reducerea substanței excedentare prin șlefuiri aproximale sau mărirea substanței dentare deficitare prin reconturarea coronară cu tehnică adezivă.

b) Indicii de dezvoltare transversală ai arcadelor:

Indicii de dezvoltare transversală ai arcadelor (indicii lui Pont) apreciază dezvoltarea transversală a arcadei în zona premolarilor 1 (pentru regiunea anterioară a arcadei) şi în zona molarilor de şase ani (pentru zona posterioară a arcadei).

Diametrul transversal anterior sau *lărgimea anterioară a arcadei* se notează cu *IP* (indicele premolar), iar *diametrul transversal posterior* sau *lărgimea posterioară a arcadei* se notează cu *IM* (indicele molar).

Aceşti indici reprezintă valorile reale sau măsurate ale arcadelor şi se măsoară în următoarele puncte dentare (fig. 34):

IP (maxilar): între centrul fosetelor ocluzale ale premolarilor 1;
ip (mandibular): între punctele cele mai vestibulare de contact ale crestelor marginale ale premolarilor 1 şi 2 inferiori;
IM (maxilar): între centrul fosetelor ocluzale ale molarilor 1;
im (mandibular): între vârfurile cuspizilor centrovestibulari ai molarilor 1 inferiori (sau a cuspizilor distovestibulari la molarii de şase ani ce prezintă doar patru cuspizi).

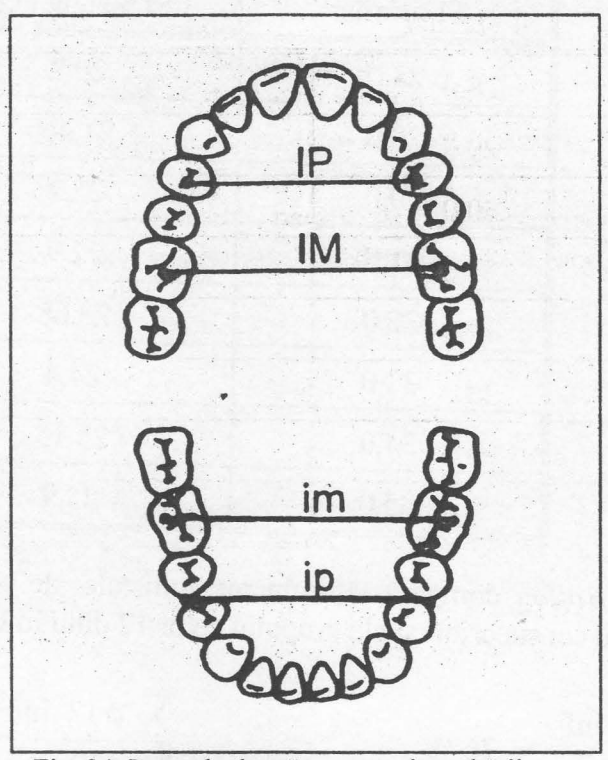

Fig. 34. Punctele de măsurare a dezvoltării transversale a arcadelor.

Se poate observa că măsurătorile se fac în *puncte corespondente în ocluzie,* deci puncte care în condiţiile unei ocluzii normale se întâlnesc în momentul intercuspidării maxime.

Pentru a aprecia dacă dezvoltarea arcadelor este concordantă cu volumul dentar, aceste distanţe se compară cu valorile teoretice, calculate în funcţie de suma incisivă. Având în vedere că punctele sunt corespondente, se utilizează aceleaşi formule pentru ambele maxilare, una pentru

partea anterioară şi una pentru partea posterioară. Valorile teoretice pentru IP şi IM se obţin după rapoartele determinate de Pont, care sunt următoarele:

$$IP = ip = \frac{100}{80} SI = \frac{5}{4} SI = SI + \frac{1}{4} SI$$

$$IM = im = \frac{100}{64} SI = \frac{100}{80} \times \frac{100}{80} SI = \frac{100}{80} IP = IP + \frac{1}{4} IP$$

Din confruntarea valorilor reale, măsurate cu cele teoretice, calculate, se pot trage concluzii referitoare la dezvoltarea insuficientă (*îngustare*) sau excesivă (*lărgire*) a arcadelor.

c) *Indicii de dezvoltare sagitală ai arcadelor:*

Indicii de dezvoltare sagitală ai arcadelor se notează cu *LP (lp)* pentru *lungimea anterioară* şi *LM (lm)* pentru *lungimea posterioară.*

Măsurătorile se efectuează între următoarele puncte:

LP: între incizale superior şi diametrul transversal anterior (IP);
lp: între incizale inferior şi diametrul transversal anterior (IP);
LM: între incizale superior şi o linie tangentă la faţa mezială a molarului de 6 ani situat cel mai distal (pentru a preveni erorile de măsurare datorate unui molar migrat mai mezial prin pierderea precoce a integrităţii zonei de sprijin);
lm: între incizale inferior şi o linie tangentă la faţa mezială a molarului de 6 ani situat cel mai distal.

După cum se observă şi în fig. 35, aceste puncte omonime între care se fac măsurătorile sagitale ale arcadelor sunt decalate în sens sagital. Între punctele incizale superior şi inferior, cât şi între feţele meziale ale molarilor de 6 ani superiori şi inferiori există decalaje de câte 2 mm. Singurele repere care corespund sunt diametrele transversale anterioare superior şi inferior. Din această cauză, formulele teoretice vor fi corectate pentru arcada inferioară anterior cu 2 mm în minus (diferenţa sagitală dintre punctele incizale) şi posterior cu 4 mm în minus (diferenţa sagitală dintre punctele incizale şi decalajul feţelor meziale ale molarilor de 6 ani).

Formulele de calcul sunt:

$$LP = \frac{1}{2} IP = \frac{5}{8} SI$$

$$lp = LP - 2mm$$

$$LM = 0{,}83 \times SI = \frac{5}{6} SI$$

$$lm = LM - 4mm$$

Comparând valorile măsurate cu cele calculate se poate observa dacă arcadele dentare sunt dezvoltate în exces din punct de vedere sagital (*alungite*) sau sunt deficitare (*scurtate*).

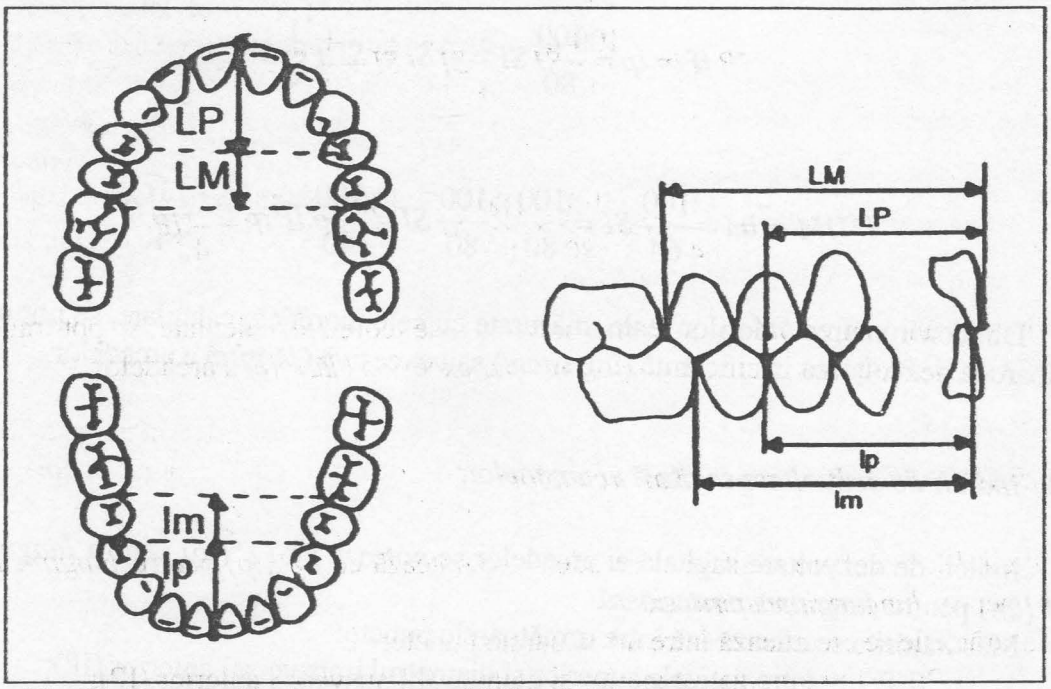

Fig. 35. Punctele de măsurare a dezvoltării sagitale a arcadelor.

d) Aprecierea verticală a arcadelor:

Aprecierea verticală a arcadelor ia în considerare supra- sau infrapoziţiile de grup frontal sau lateral, care modifică curbele normale de ocluzie. În sens sagital se apreciază variaţiile de la curbele sagitale de ocluzie şi pot fi accentuări sau aplatizări ale acestora. Ele se apreciază raportând planul ocluzal al fiecărei arcade faţă de un plan orizontal (fig. 36).



Fig. 36. Aprecierea dezvoltării arcadelor în plan vertical.

6.1.2 Relaţiile de ocluzie

În scop didactic, ocluzia dentară statică se analizează în cele trei planuri spaţiale aminitite în subcapitolul 5.1.1. Pentru aprecierea ocluziei statice nu este necesară studierea rapoartelor de ocluzie la nivelul fiecărui dinte în parte, ci este suficientă aprecierea rapoartelor de ocluzie doar la nivelul câtorva unităţi dentare reprezentative. Rapoartele considerate reprezentative sunt cele de la nivelul molarilor de şase ani (M), a caninilor (C) şi a incisivilor (I).

Având în vedere că mandibula este osul mobil, se apreciază întotdeauna poziţia reperului mandibular faţă de cel maxilar.

a. În planul sagital:

M: raportul molar, denumit şi *cheia lui Angle,* după ortodontul american E.H. Angle care l-a definit, este constiuit din următoarele repere (fig. 37):

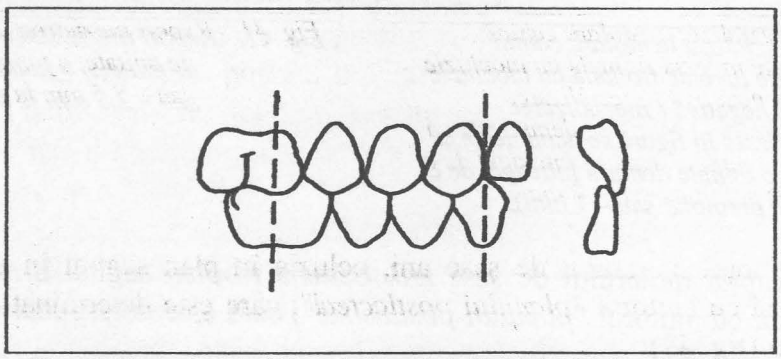

Fig. 37. Raport neutral la molari, canini şi incisivi în planul sagital.

- o linie ce trece prin primul (cel mai mezial) şanţ de pe faţa vestibulară a molarului 1 permanent inferior;
- o linie ce trece prin vârful cuspidului meziovestibular al molarului 1 permanent superior.

Variantele de raport ocluzal întâlnite sunt:

- raport *neutral:* când cele două linii sunt una în prelungirea celeilalte (fig. 37),
- raport *distalizat*: când reperul inferior se află mai distal (mai înapoi) decât cel superior (fig. 38 şi 39),
- raport *mezializat:* când reperul inferior se află mai mezial (mai înainte) decât cel superior (fig. 40 şi 41).

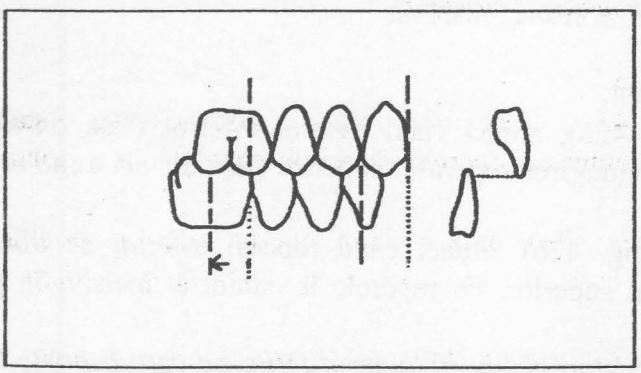

Fig. 38. Raport distalizat la molari, canini şi inocluzie sagitală la incisivi în planul sagital (distalizarea schematizată în figură se denumeşte ca fiind de o unitate dentară întreagă, de o lăţime de premolar sau ~7mm)

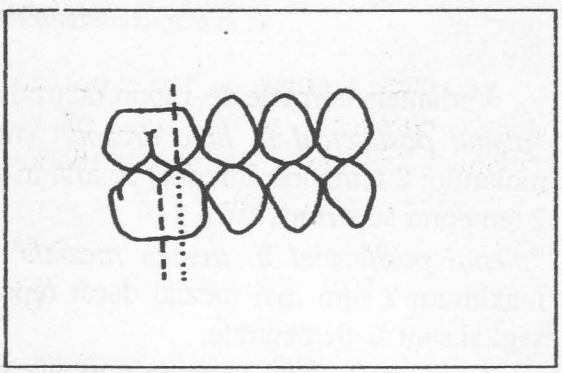

Fig. 39. Raport distalizat cu o jumătate de unitate, o jumătate de premolar sau ~ 3,5 mm la molari şi canini.

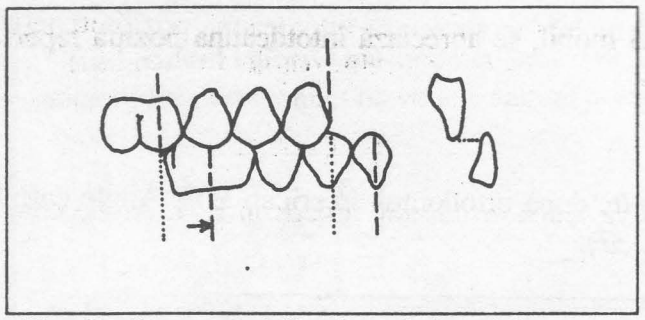

Fig. 40. Raport mezializat la molari, canini şi ocluzie inversă frontală cu inocluzie sagitală negativă (mezializarea schematizată în figură se denumeşte ca fiind de o unitate dentară întreagă, de o lăţime de premolar sau – 7 mm).

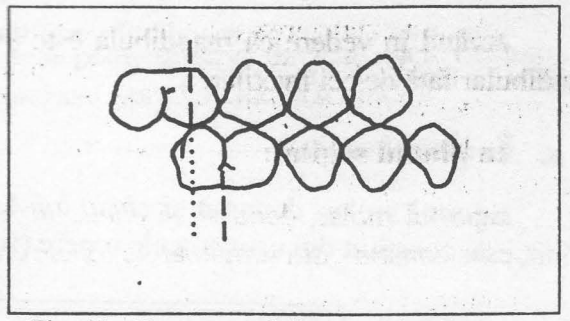

Fig. 41. Raport mezializat cu o jumătate de unitate, o jumătate de premolar sau ~ 3,5 mm la molari şi canini.

Înainte de erupţia molarului de şase ani, ocluzia în plan sagital în partea posterioară a arcadelor se apreciază cu ajutorul "*planului postlacteal*", care este determinat de feţele distale ale molarilor 2 temporari (fig. 42).

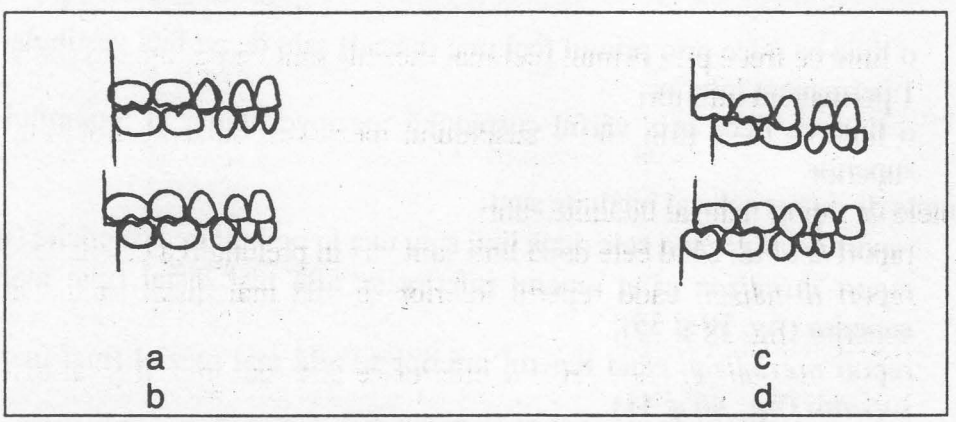

Fig. 42. Planul postlacteal. a: în linie dreaptă; b: în treaptă mezială; c: în treaptă mezializată; d: în treaptă distalizată.

Variantele normale de raport ocluzal sunt:

- "*planul postlacteal în linie dreaptă*" (fig. 42a), atunci când reperul inferior (faţa distală a molarului 2 temporar inferior) se află în prelungirea reperului superior (faţa distală a molarului 2 temporar superior), sau
- "*planul postlacteal în treaptă mezială*" (fig. 42b), atunci când reperul inferior se află cu maximum 2 mm mai mezial decât reperul superior, iar reperele la canini şi incisivi în plan sagital sunt şi ele neutrale.

Existenţa a două variante normale se datoreşte morfologiei diferite pe care o poate avea molarul 2 inferior, ce poate prezenta fie patru cuspizi şi o dimensiune meziodistală asemănătoare cu molarul 2 temporar superior (plan postlacteal în treaptă mezială), fie cinci cuspizi şi o dimensiune meziodistală mai mare, morfologie asemănătoare molarului 1 inferior definitiv (plan postlacteal în linie dreaptă).

Variantele patologice sunt:

- Dacă mezializarea este mai mare de 2 mm sau se asociază cu unul sau mai multe repere mezializate la canini şi/sau incisivi, raportul de ocluzie este considerat patologic şi se denumeşte "*plan postlacteal în treaptă mezializată*" (fig. 42c).

- Plasarea mai distală a reperului inferior este şi ea patologică şi se numeşte "*plan postlacteal în treaptă distalizată*" (fig. 42d).

C: raportul canin este constituit din următoarele repere:

- o linie ce trece prin vârful cuspidului caninului inferior
- o linie ce trece prin punctul de unire a incisivului lateral şi al caninului superior (dacă unul dintre cei doi dinţi lipseşte sau are o poziţie anormală, se poate folosi ca reper numai faţa corespunzătoare a celuilalt dinte).

Variantele de raport ocluzal întâlnite sunt:

- raport *neutral:* când cele două linii sunt una în prelungirea celeilalte (vezi fig. 36),
- raport *distalizat:* când reperul inferior se află mai distal (mai înapoi) decât cel superior (vezi fig. 38 şi 39),
- raport *mezializat* - când reperul inferior se află mai mezial (mai înainte) decât cel superior (vezi fig. 40 şi 41).

I: raportul incisiv este constituit de contactul între muchiile incizale ale incisivilor inferiori şi feţele palatinale ale incisivilor superiori (supracingular).

Variantele de raport ocluzal întâlnite sunt:

- raport *neutral:* când există contact (vezi fig. 37),
- *inocluzie sagitală (overjet):* când între muchiile incizale ale incisivilor inferiori şi feţele palatinale ale incisivilor superiori există un spaţiu (fig. 38),
- *cap la cap* - când muchiile incizale inferioare şi superioare se află în acelaşi plan frontal (fig. 43),
- *angrenaj invers frontal:* când un incisiv inferior depăşeşte către anterior incisivul superior (fig. 44),

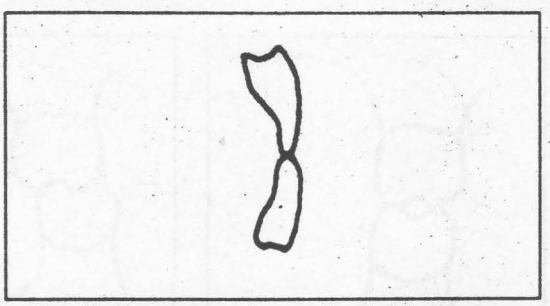

Fig. 43. Raport cap la cap frontal (ocluzie labiodontă, normală la adult dacă celelalte repere în plan sagital sunt normale, patologică în perioada de creştere sau asociată cu rapoarte mezializate la canin şi/sau molar).

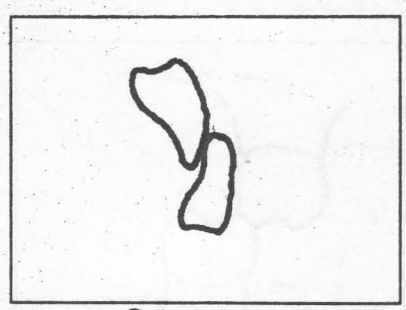

Fig. 44. Ocluzie inversă frontală cu contact.

- *ocluzie inversă frontală:* când toți incisivii inferiori ocluд în fața incisivilor superiori. Ocluzia inversă frontală poate fi cu contact (fig. 43) sau cu spațiu de inocluzie sagitală negativă (vezi fig. 40).

b. În planul transversal:

M: în mod normal, molarii superiori circumscriu molarii inferiori cu grosimea cuspidului vestibular, iar cuspizii molarilor inferiori ocluд cu șanțurile meziodistale ale molarilor superiori (fig. 45). Acesta constituie raportul *neutral*. El nu se apreciază doar la nivelul molarilor de șase ani, ci în întreaga zonă laterală până în regiunea caninului.

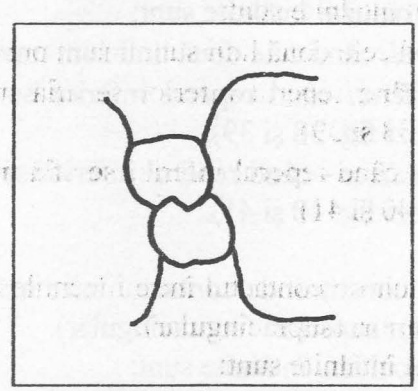

Fig. 45. Ocluzie neutrală în plan transversal la molari.

Variantele patologice sunt:

- *ocluzie lingualizată* (fig. 46): când dinții laterali inferiori ocluд mai medial (mai lingual, mai înauntru) decât șanțul meziodistal al lateralilor superiori, iar aceştia la rândul lor îi circumscriu pe cei inferiori cu mai mult decât un cuspid;
- *ocluzie cap la cap* (fig. 47): când cuspizii vestiolari ai lateralilor inferiori se află mai vestibular ajungând să ocludă pe cuspizii vestibulari superiori;

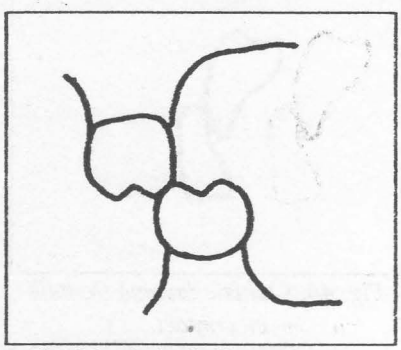

Fig.46. Ocluzie lingualizată.

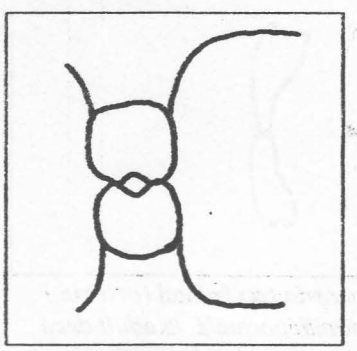

Fig. 47. Ocluzie cap la cap.

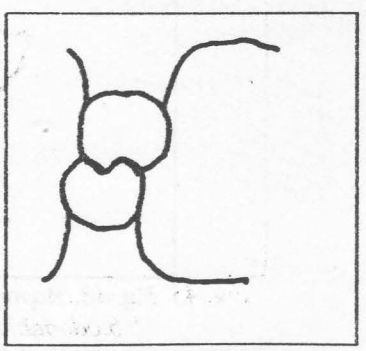

Fig. 48. Angrenaj invers, ocluzie inversă laterală.

- *angrenaj invers* (fig.48): când cuspidul vestibular al unui dinte lateral inferior oclude mai vestibular decât cuspizii vestibulari ai corespondenților săi superiori;
- *ocluzie inversă laterală* (fig. 48): când cuspizii vestibulari ai dinților laterali inferiori oclud mai vestibular decât cuspizii vestibulari ai corespondenților lor superiori.

C: raportul canin se constituie atunci când cuspidul caninului inferior oclude pe fața palatinală a lateralului și caninului superior.

Variantele patologice sunt:

- *spațiu de inocluzie transversală:* când există un spațiu între vârful cuspidului caninului inferior și fețele palatinale ale corespondenților superiori;
- *cap la cap:* când cuspidul caninului inferior se află mai vestibular decât normal, fiind în prelungirea cuspidului vestibular sau al muchiei incizale superioare;
- *angrenaj invers:* când caninul inferior depășește către vestibular arcada superioară.

I: raportul incisiv este constituit de cele două linii interincisive ale celor două maxilare.

Variantele de raport ocluzal întâlnite sunt (fig. 49 și 50):

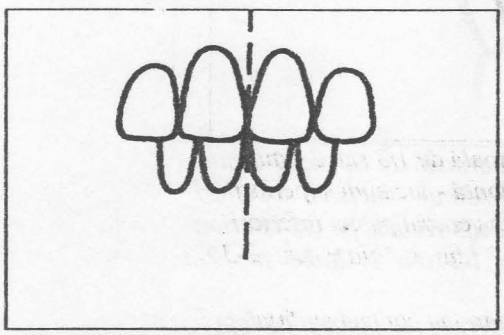

Fig. 49. Linia interincisivă inferioară în prelungirea celei superioare – raport neutral.

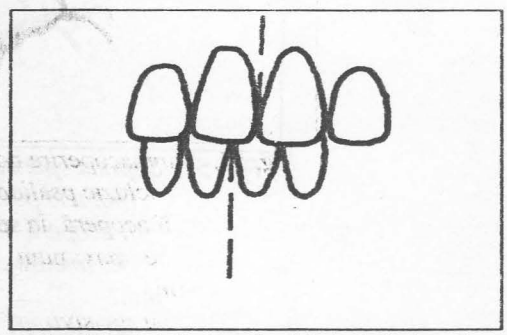

Fig. 50. Linia interincisivă inferioară deviată la dreapta față de cea superioară.

- raport *neutral* (fig. 49): când liniile mediane (respectiv interincisive) sunt una în prelungirea celeilalte;
- *devieri la dreapta sau la stânga* a liniei mediane (interincisive) inferioare față de cea superioară (fig. 50).

În mod normal, liniile interincisive trebuie să coincidă cu liniile mediane ale maxilarelor. Linia mediană a maxilarului superior se trasează între mijlocul perechii a doua de rugi palatine și spina nazală posterioară sau mijlocul dintre cele două fovee palatine. Linia mediană mandibulară se trasează în funcție de frenul limbii. Liniile mediane nu pot fi duse prin raportarea față de frenul buzelor sau de papila interincisivă, întrucât aceste structuri migrează odată cu dinții, nefiind reprezentative pentru medianele maxilarelor.

Deoarece liniile interincisive pot fi deviate față de medianele maxilarelor (datorită unei migrări dentare), trebuie verificată corespondența acestora și corectată aprecierea rezultatului corespunzător.

c. În planul vertical:

M: în zona laterală trebuie să existe *contact* între cuspizi şi fosetele ocluzale corespondente. Lipsa contactului cu apariţia unui spaţiu se numeşte *ocluzie deschisă laterală.*

C,I: În zona frontală există un raport normal de acoperire a dinţilor inferiori de către dinţii superiori cu *2-3 mm sau 1/3 din înălţimea frontalilor inferiori* (fig. 51). Acest raport se numeşte ocluzie psalidodontă (este combinată cu o relaţie sagitală normală). La adulţi mai poate fi acceptată ca normală şi ocluzia labiodontă (vezi fig. 43), în care dinţii frontali inferiori şi superiori au contact cap la cap. Pentru copii, acest tip de ocluzie este patologică, deoarece mandibula îşi continuă creşterea mai târziu decât maxilarul şi ar putea apărea ulterior o ocluzie inversă frontală.



Fig. 51. Supraacoperire normală de 1/3 sau 2-3mm (ocluzie psalidodontă - incisivii superiori îi acoperă în sens vertical pe cei inferiori pe maximum 1/3 din înălţime sau 2-3 mm, iar incisivii inferiori iau contact cu faţa palatinală a frontalilor superiori supracingular).

Variantele de raport patologic sunt:

- *supracoperirea* incisivă mai mare de 1/3 (*overbite* - fig. 52, 53), care generează un raport de *ocluzie adâncă.* Ocluzia adâncă poate avea două forme clinice în funcţie de înclinarea incisivilor superiori:
  - Dacă aceştia sunt înclinaţi către vestibular mai mult decât normal (unghiul lor face cu perpendiculara la planul de ocluzie un unghi mai mare de 12 - 15°), *ocluzia adâncă se numeşte "în acoperiş"* (fig. 52).
  - Dacă incisivii superiori au o înclinare normală sau mai mică (retodenţie, palatoînclinaţie), *ocluzia adâncă este "acoperită"* (fig. 53);
- *spaţiul de inocluzie verticală* (fig. 54), care generează o relaţie *de ocluzie deschisă.* Pentru a descrie în mod corect ocluzia deschisă, trebuie menţionate dimensiunea verticală maximă a acesteia şi dimensiunea sa orizontală (este cuprinsă între primele unităţi dentare în contact, care delimitează spaţiul de inocluzie verticală).

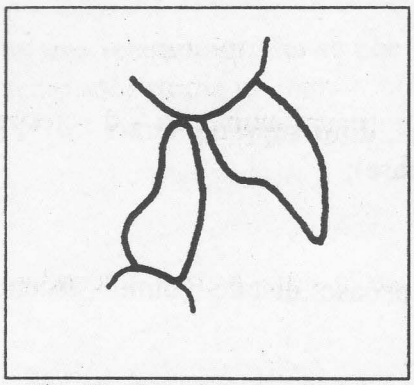

Fig. 52. Supracoperirea incisivă mai mare de 1/3 (overbite): relaţie de ocluzie adâncă "în acoperiş".

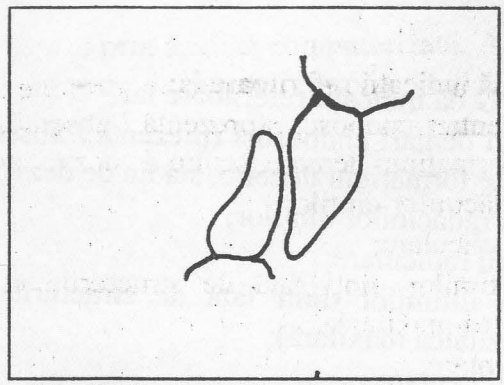

Fig. 53. Supracoperirea incisivă mai mare de 1/3 (overbite): relaţie de ocluzie adâncă "acoperită".

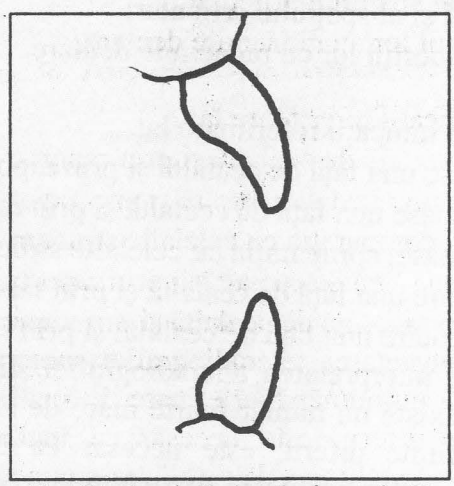

Fig. 54. Spaţiu de inocluzie verticală, relaţie de ocluzie deschisă.

6.2 EXAMENUL RADIOLOGIC

Examenul radiologic este obligatoriu pentru stabilirea unui diagnostic şi elaborarea unui plan de tratament corect.

- În mod uzual sunt necesare:
  - ortopantomograma (OPG);
  - teleradiografia de profil (TeleRx. profil);
  - Rx. mâinii (pentru copii şi adolescenţi).
- În mod special mai pot fi cerute:
  - radiografii (Rx.) retroalveolare;
  - Rx. în incidenţă Clark (disto- sau mezioexcentrică);
  - Rx.cu film muşcat;
  - Rx. antero-posterioară de craniu;
  - tomografie computerizată;
  - RMN.

OPG dă indicaţii referitoare la:

- mugurii dentari endoosoşi (prezenţă / absenţă, dinţi supranumerari - d +, poziţie, raport cu celelalte formaţiuni dentare, stadiu de dezvoltare);
- poziţia rădăcinilor dinţilor;
- resorbţii radiculare;
- poziţia ultimilor dinţi faţă de structurile osoase distale (ramul ascendent mandibular, tuberozitatea maxilară);
- incluzii dentare;
- anomalii coronare sau radiculare dentare (exemplu: dilacerarea);
- prezenţa unor formaţiuni patologice intraosoase (chisturi, odontoame etc.);
- structura osoasă;
- aspectul canalului mandibular;
- aspectul condililor ATM şi al spaţiului articular;
- aspectul sinusurilor şi raportul lor cu rădăcinile dentare.

TeleRx. de profil dă indicaţii referitoare la:

- poziţia structurilor osoase una faţă de cealaltă şi prin raportare la baza craniană;
- angulaţia structurilor osoase una faţă de cealaltă şi prin raportare la baza craniană;
- mărimea structurilor osoase, comparaţia cu celelalte structuri osoase;
- poziţia structurilor dentare una faţă de cealaltă şi prin raportare la structurile osoase;
- angulaţia structurilor dentare una faţă de cealaltă şi prin raportare la structurile osoase.

Punctele utilizate la interpretarea teleradiografiei sunt punctele antropometrice expuse anterior (fig. 55). Întrucât există un număr foarte mare de analize teleradiografice ce utilizează puncte antropometrice definite diferit, este necesar ca înainte de a prelua o metodă de interpretare să se studieze exact modalitatea de stabilirea a punctelor antropometrice utilizate de acea metodă.

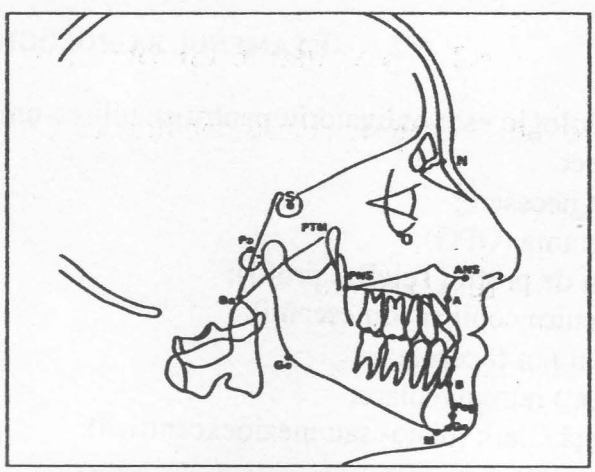

Fig. 55. Trasarea contururilor osoase şi ale ţesuturilor moi cu marcarea punctelor pe teleradiografia de profil (din Jacobsen).

Interpretarea teleradiografiei se poate face şi prin analiză computerizată. Această metodă are avantajul de a putea studia un număr mult mai mare de puncte (fig. 56).

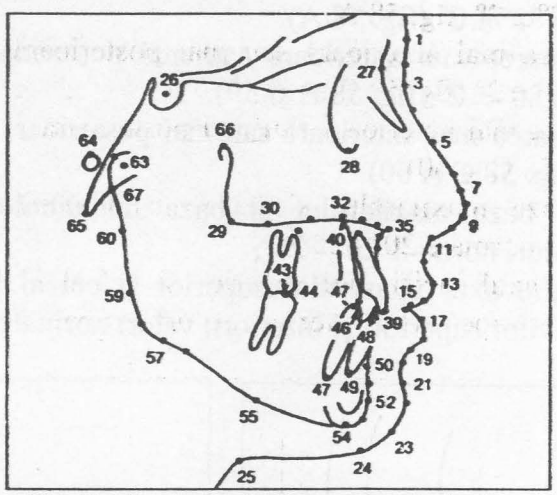

Fig. 56. Pentru prelucrarea computerizată a teleradiografiei pot fi scanate un număr mult mai mare de puncte (din Proffit).

Vom prezenta în continuare câteva dintre cele mai importante linii şi unghiuri utilizate de majoritatea analizelor teleradiografice:

Liniile corespunzătoare planurilor orizontale (fig. 56):

Se – N: corespunde bazei anterioare a craniului (Planumul) şi reprezintă structura de referinţă a celorlalte structuri osoase.

OF: Orizontala de la Frankfurt - plan construit între Po şi O - plan de orientare al capului şi teleradiografiei.

Baza maxilarului: SpNA - SpNP.

Planul de ocluzie.

Baza mandibulară: Gn - Go.

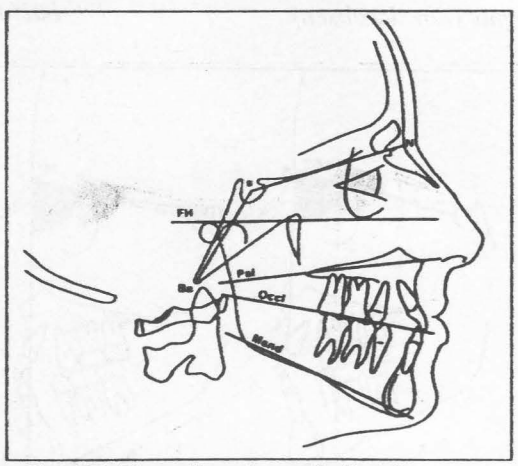

Fig. 57. Planurile orizontale faciale (din Jacobsen).

Alte linii utile în interpretarea teleradiografică:

N-A, N-B, axul incisivului superior, axul incisivului inferior.

Unghiuri utilizate în analiza teleradiografică:

SNA - exprimă poziţionarea mai anterioară sau mai posterioară a maxilarului faţă de baza craniului; valori normale 82° ± 2° (fig. 58 A).

SNB - exprimă poziţionarea mai anterioară sau mai posterioară a mandibulei faţă de baza craniului; valori normale 80° ± 2° (fig. 58 B şi 59).

ANB - exprimă poziţionarea mai anterioară sau mai posterioară a mandibulei faţă de maxilar; valori normale 2° ± 2° (fig. 58 C şi 60).

Unghiul bazelor (între baza maxilarului şi baza mandibulei) - exprimă divergenţa sau convergenţa acestora; valori normale 20° - 25°.

Unghiul interincizal (între axul incisivului superior şi cel al incisivului inferior) - exprimă poziţia reciprocă a incisivilor superiori şi inferiori; valori normale 130° - 135°.

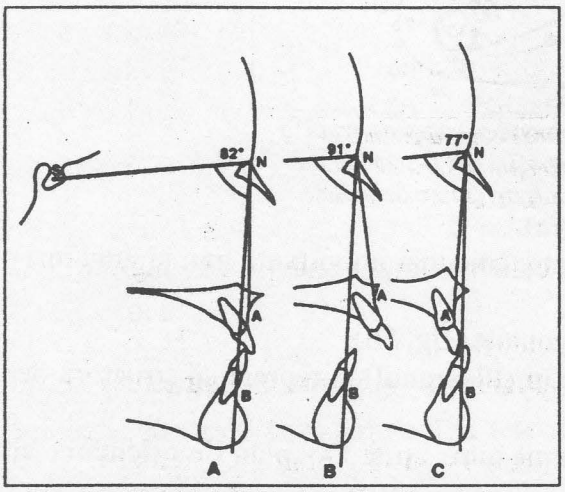

Fig. 58. Unghiul SNA dă indicaţii referitoare la poziţia maxilarului superior faţă de baza craniului. A: maxilar ortognat; B: maxilar prognat; C: maxilar retrognat (din Jacobsen).

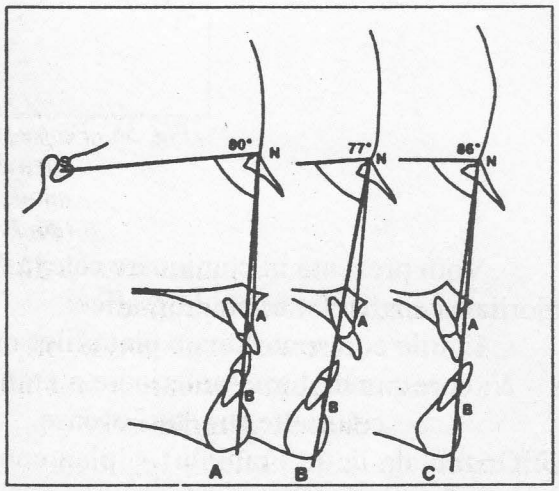

Fig. 59. Unghiul SNB dă indicaţii referitoare la poziţia mandibulei faţă de baza craniului. A: mandibulă ortognată; B: mandibulă prognată; C: mandibulă retrognată (din Jacobsen).

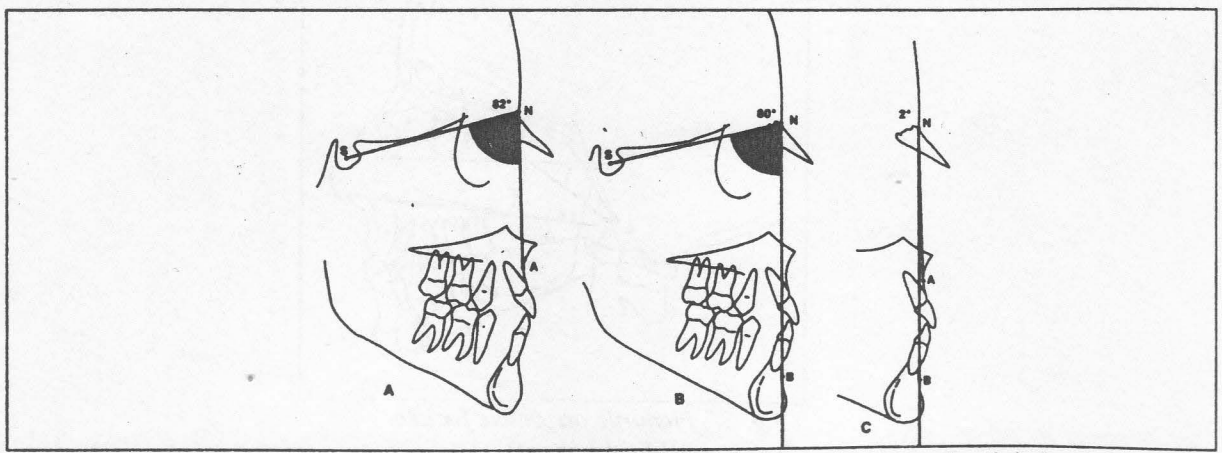

Fig. 60. Unghiul ANB dă indicaţii referitoare la decalajul sagital între baza maxilarului şi a mandibulei. A: unghiul SNA; B: unghiul SNB; C: diferenţa SNA-SNB=ANB (din Jacobsen).

Valorile enunţate sunt valorile considerate normale pentru adulţi. La copii aceste valori pot fi diferite, ele modificându-se odată cu creşterea normală prepubertară şi pubertară.

Astfel, unghiul ANB scade de la 4° la 2° între 7 şi 14 ani datorită creşterii unghiului SNB. Acest lucru este corelat facial cu un profil mai convex la 7 ani decât la 14 ani. În mod similar apar modificări şi la nivelul unghiului mandibular, al unghiului bazelor, al unghiului interincisiv, datorându-se în principal unei creşteri mai accentuate la nivel mandibular decât maxilar, cu reducerea decalajului.

Este important de precizat că aceste valori sunt orientative, ele având importanţă numai corelate cu examenul facial şi endobucal. Datorită variabilităţii individuale, putem găsi, de exemplu, pacienţi cu o ocluzie şi funcţionalitate perfectă, dar având structuri faciale foarte diferite, cu valori cefalometrice deviate de la media acceptată (fig. 61, 62, 63 şi 64).

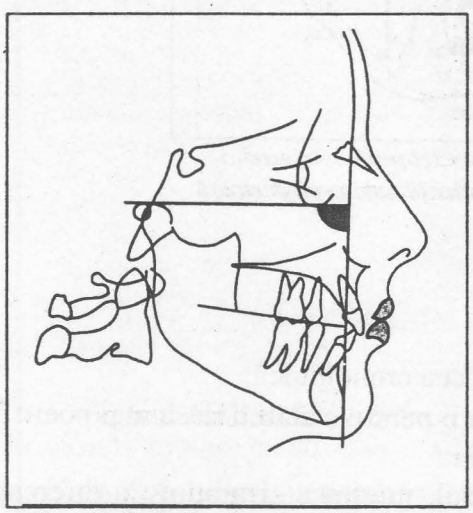

Fig. 61. Relaţii ocluzale şi interbazale normale într-un tipar facial ortognat (din Jacobsen).

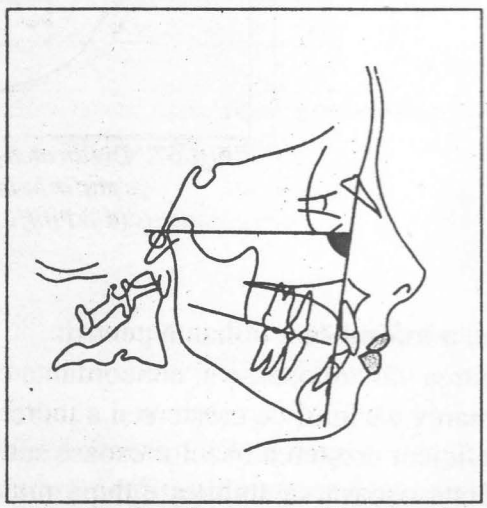

Fig. 62. Relaţii ocluzale şi interbazale normale într-un tipar facial retrognat (din Jacobsen).

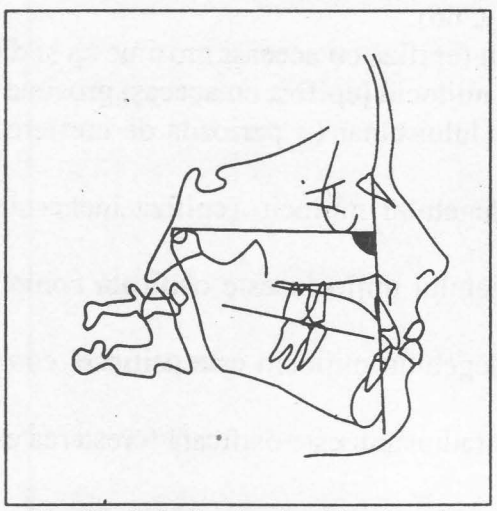

Fig. 63. Relaţii ocluzale şi interbazale normale într-un tipar facial prognat (din Jacobsen).

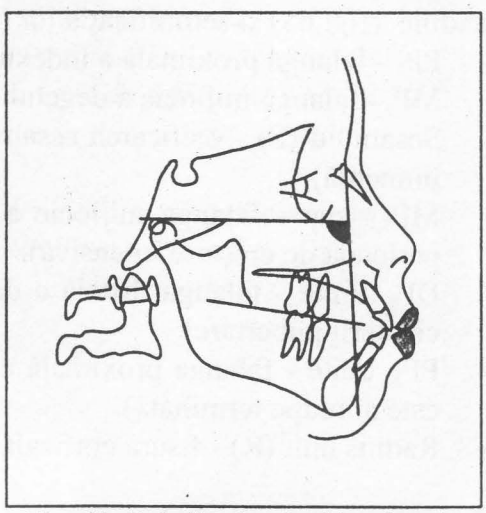

Fig. 64. Relaţii ocluzale şi interbazale normale într-un tipar facial accentuat prognat (din Jacobsen).

Rx. de craniu în incidență antero-posterioară (fig. 67) se utilizează mai ales pentru:

- stabilirea asimetriilor.

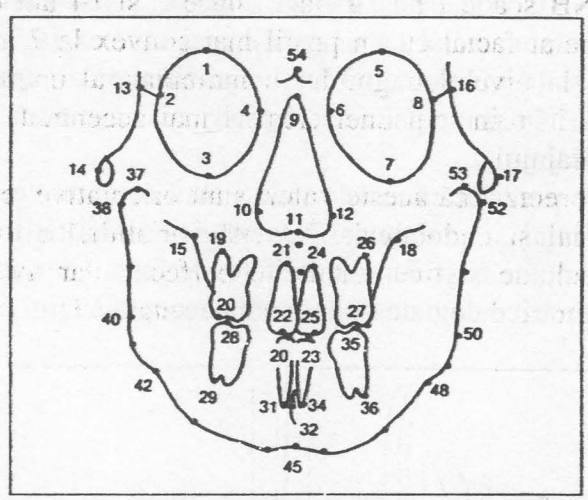

Fig. 67. Digitizarea punctelor pe o teleradiografie în incidență antero-posterioară (din Proffit).

Rx. a mâinii este utilizată pentru:

- precizarea vârstei osoase şi concordanța cu cea cronologică;
- anticiparea vârfului de creştere şi a pubertății pentru a stabili dacă mai poate fi influențată în mod eficient creşterea bazelor osoase sau nu:
  - vârsta osoasă se stabileşte după numărul, mărimea şi gradul de diferențiere al oaselor pumnului, repectiv după gradul de osificare la nivelul epifizelor şi al diafizelor;
  - Rx. este indicată în jurul vârstei de 10 ani şi jumătate la fete şi 12 ani şi jumătate la băieți;
  - stadiile (fig. 65) şi semnificația lor (fig. 66):
    - PP_2 - falanga proximală a indexului (epifiza cu aceeaşi grosime ca şi diafiza).
    - MP_3 - falanga mijlocie a degetului mijlociu (epifiza cu aceeaşi grosime ca şi diafiza).
    - Sesamoid (S) - osificarea sesamoidului ulnar (= perioada de creştere intensivă este iminentă).
    - MP_3 cap - falanga mijlocie a degetului mijlociu (epifiza încapsulează diafiza = perioada de creştere intensivă).
    - DP_3 unite - falanga distală a degetului mijlociu este osificată complet (terminarea creşterii pubertare).
    - PP_3 unite - falanga proximală a degetului mijlociu este osificată complet (creşterea este aproape terminată).
    - Radius unit (R) - fisura epifizală a radiusului este osificată (creşterea este încheiată).

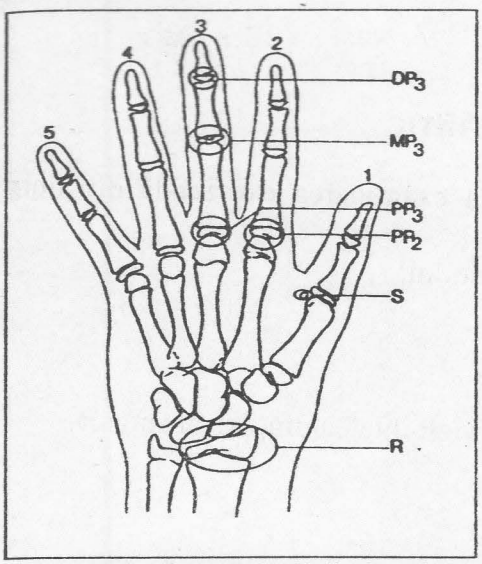

Fig. 65 Radiografia mâinii şi stadiile de osificare ale epifizelor şi diafizelor (din Dausch-Neumann).

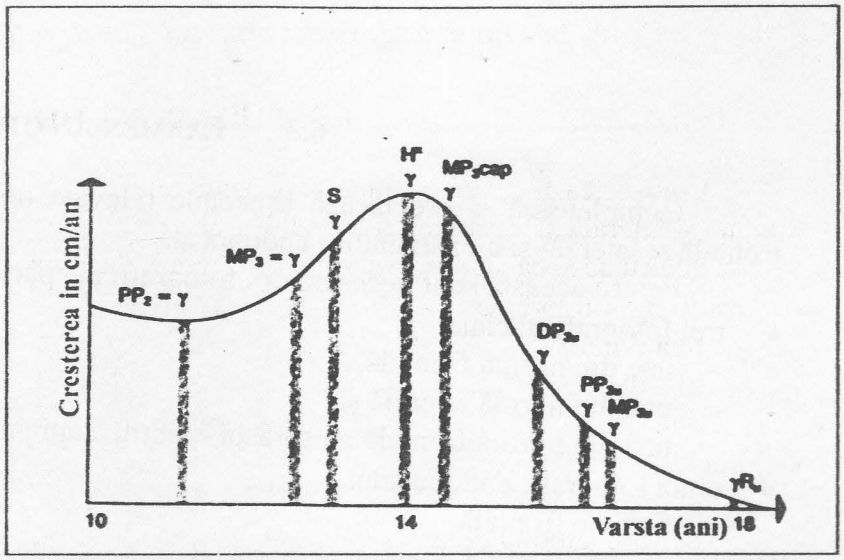

Fig. 66. Diagrama creşterii somatice şi corespondenţa ei cu stadiile de osificare a oaselor mâinii (din Dausch-Neumann).

Rx. retroalveolară dă indicaţii referitoare la:

- aspectul structurilor radiculare dentare şi eventualele procese patologice;
- aspectul crestelor marginale osoase şi al alveolei;
- raportul rădăcinilor dentare cu structurile din vecinătate;
- anomalii coronare sau radiculare dentare (exemplu: dilacerare).

Rx. retroalveolară poate reda cu precizie şi claritate mai mare aspectele dentare şi peridentare vizibile pe OPG.

Rx. în incidenţă Clark precizează:

- poziţia mai vestibulară sau mai orală a unor structuri endoosoase;
- ajută la alegerea căii de acces în intervenţiile chirurgicale.

Rx. cu film muşcat precizează:

- poziţia mai vestibulară sau mai orală a unor structuri endoosoase;
- ajută la alegerea căii de acces în intervenţiile chirurgicale.

Tomografia computerizată poate da indicaţii preţioase referitor la:

- poziţia intraosoasă a unor germeni dentari, a dinţilor incluşi sau a unor formaţiuni patologice;
- procese de anchiloză ósteodentară;
- morfologia viscerocraniului.

Rezonanţa magnetică nucleară :

- poziţia componentelor ATM în timpul diverselor poziţii diagnostice

6.3 EXAMENUL FOTOSTATIC

Completează şi precizează aspectele relevate de la examinarea exofacială din normă frontală şi laterală şi a examenului endobucal.

Pentru aceasta sunt necesare opt fotografii ale pacientului:

- trei fotografii faciale:
  - una din normă frontală,
  - una din normă laterală şi
  - una din normă frontală cu surâsul (pentru a aprecia vizibilitatea dinților în surâs);
- cinci fotografii endobucale:
  - ocluzie frontală,
  - ocluzie laterală dreapta,
  - ocluzie laterală stânga,
  - arcada superioară,
  - arcada inferioară.

6.4 ALTE EXAMENE COMPLEMENTARE NECESARE

Uneori, din patologia ApDM se pot bănui anumite afecțiuni ale întregului organism, situații în care putem cere examinarea pacientului de către un specialist din domeniul interesat (de exemplu, endocrinolog).

7. DIAGNOSTIC

7.1 DIAGNOSTICUL DUPĂ ŞCOALA AMERICANĂ

Anomaliile dentomaxilare pot fi clasificate după mai multe criterii. Una dintre cele mai uzuale şi uşoare clasificări este Clasificarea Şcolii Americane, descrisă la începutul secolului de "părintele" ortodonției, E.H. Angle. Ea foloseşte ca un criteriu de bază raportul de ocluzie statică în plan sagital de la nivelul molarilor de şase ani (fig. 68). Astfel, în această clasificare AnDM pot aparține următoarelor clase:

clasa I : toate AnDM ce prezintă rapoarte neutrale la nivelul cheii lui Angle (fig.69);

clasa a II-a: toate AnDM ce prezintă rapoarte distalizate la nivelul cheii lui Angle (fig. 68).
Clasa a II-a prezintă două diviziuni:

II/1: rapoarte distalizate asociate cu vestibuloînclinația incisivilor superiori (fig. 70);

II/2: rapoarte distalizate asociate cu palatoînclinația incisivilor superiori (fig. 71);

clasa a III-a: toate AnDM ce prezintă rapoarte mezializate la nivelul cheii lui Angle (fig. 72).

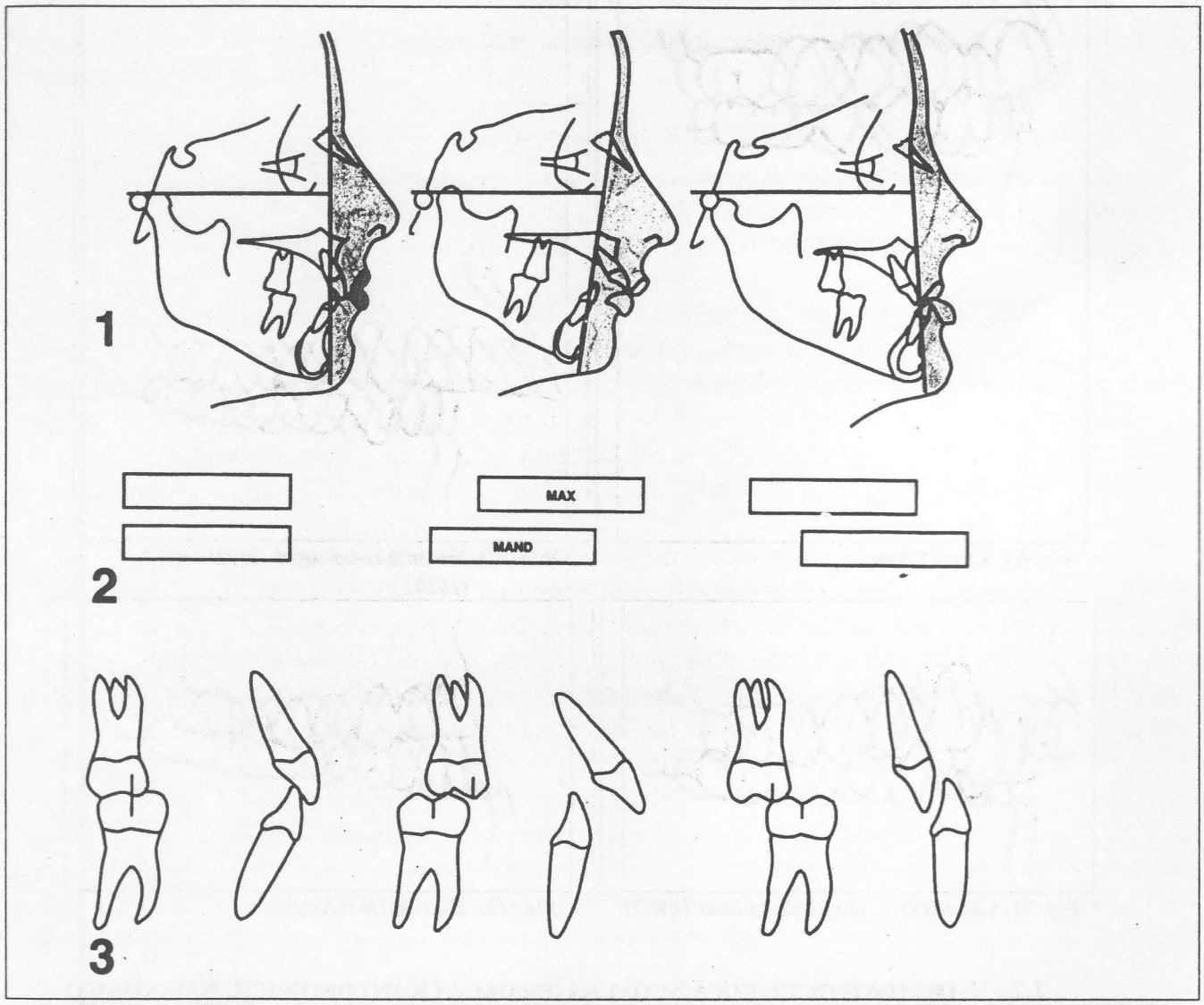

Fig. 68. Anomaliile dentomaxilare de clasele I, II şi III evidenţiate prin: 1, traseul cefalometric; 2, relaţia între bazele maxilarelor şi 3, relaţiile ocluzale (din Jacobsen).

Această clasificare este foarte simplă, motiv pentru care este clasificarea cu cea mai mare răspândire pe glob. Ea nu reflectă însă mai amănunţit tabloul clinic care alcătuieşte anomalia. Astfel, în Clasa I Angle, se pot înscrie, de exemplu, şi anodonţiile şi dinţii supranumerari. Din această cauză, se recomandă completarea clasificării lui Angle prin utilizarea termenilor descriptivi folosiţi de clasificarea Şcolii germane, care împarte AnDM în funcţie de etiologia acestora.

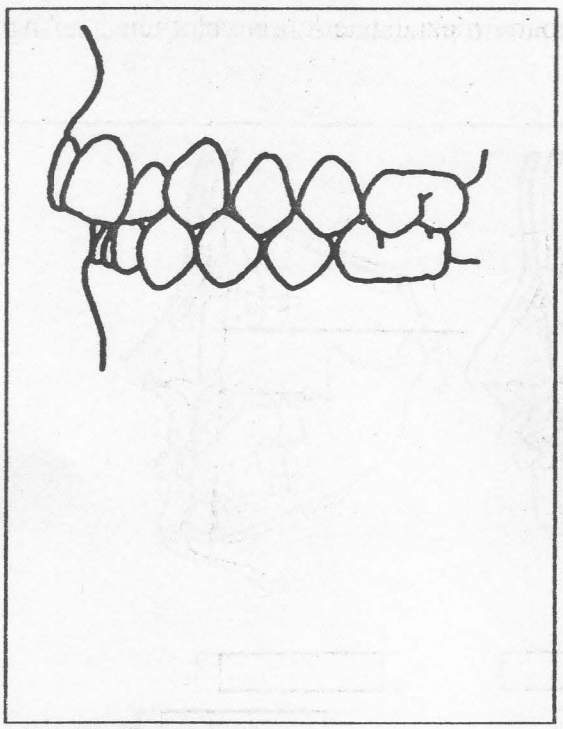

Fig. 69. Clasa I Angle.



Fig. 70. Clasa a II-a Angle, diviziunea 1 (II/1).

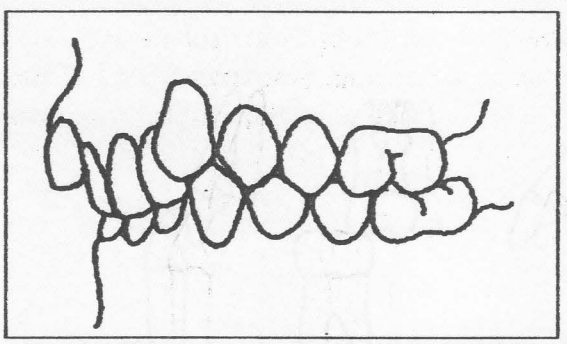

Fig. 71. Clasa a II-a Angle, divziunea 2 (II/2).

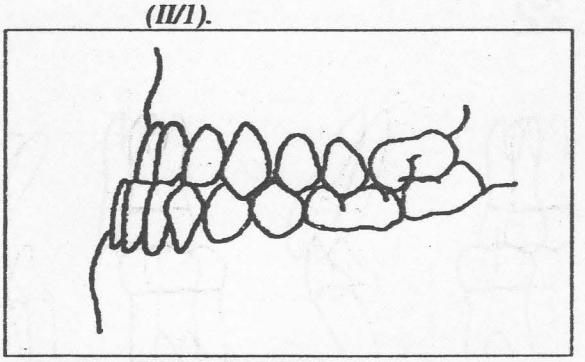

Fig. 72. Clasa a III-a Angle.

7.2 DIAGNOSTICUL DUPĂ ŞCOALA GERMANĂ (KANTOROWICZ, KORKHAUS)

Astfel, AnDM se pot încadra în:

- Grupa AnDM ce recunosc o transmitere predominant ereditară:
  - sindromul de prognaţie mandibulară,
  - sindromul de ocluzie adâncă acoperită.
- Grupa AnDM ce recunosc o etiologie predominant prin influenţa factorilor de mediu:
  - sindromul de compresiune de maxilar,
  - sindromul de ocluzie deschisă.
- Grupa AnDM "monocauzale":
  - transpoziţia, incluzia, reincluzia, diastema, dinţii supranumerari etc.
- Grupa AnDM cu discrepanţe între volumul osos şi volumul dentar: dizarmonia dento-alveolară cu înghesuire sau spaţiere, AnDM cauzate de pierderea precoce a dinţilor temporari din zona de sprijin (canin, molar 1, molar 2, temporari).

EXEMPLE DE EXAMINĂRI CLINICE

În continuare vor fi prezentate câteva cazuri clinice ilustrative pentru modul de examinare al pacienţilor.

Pacient cu anomalie dentomaxilară de Clasa I

Pacientul T.T, sex masculin, de 15 ani, se prezintă în clinica noastră din considerente fizionomice (fig.73-93), Pacientul relatează că şi tatăl său a prezentat acelaşi tip de aranjare dentară, dar neagă orice altă afecţiune. Până la vârsta de 10 ani, pacientului i s-au administrat tablete de fluor pentru profilaxia cariei.

La examenul facial din normă frontală se constată păstrarea simetriei faciale (fig. 76.), dar în surâs se observă devierea marcată a liniei interincisive inferioare către dreapta (fig. 75.). Fanta labială este virtuală, cu un aspect normal al tegumentelor şi mucoaselor buzelor, dar etajul inferior al feţei este mărit cu 1 cm (fig. 77.).

Din normă laterală (fig.74.), se constată un profil uşor convex, cu Gnathion aflat pe planul orbito-frontal al lui Simon, treapta buzelor normală şi unghiul mandibular în limite normale (fig. 78.).

La examenul funcţional şi al ATM nu se observă elemente patologice.

Endobucal se poate observa existenţa unei dentiţii permanente fără molarii de minte erupţi pe arcadă, dentiţie ce nu prezintă leziuni odontale decât ocluzal la nivelul lui 26, 27, 37 şi 47 şi ocluzodistală la nivelul lui 16 (fig. 80-84). Leziunile odontale ocluzale sunt corect tratate prin obturaţii nefizionomice de amalgam, dar obturaţia lui 16 este neadaptată ocluzal şi la pragul gingival, existând şi o leziune carioasă netratată sub creasta marginală mezială. Ambii molari unu superiori prezintă tuberculi Carabelli, iar la nivelul unghiului incizal distal al lui 11 se observă o faţetă de abraziune generată de angrenajul invers cu 43. De asemenea, la nivelul marginilor incizale şi ale cuspizilor se pot observa câteva zone de fluoroză dentară.

Din punct de vedere al malpoziţiilor dentare, acestea sunt prezente în număr mare, cele mai pregnante fiind la nivelul caninilor superior şi inferior din partea dreaptă, care se află amândoi în ectopie vestibulară (meziovestibuloinfrapoziţie) cu lipsă totală de spaţiu. Şi la nivelul caninilor din partea stângă există un deficit de spaţiu, motiv pentru care se găsesc într-o vestibulopoziţie. Ambele grupuri incisive sunt migrate în bloc către dreapta, astfel încât liniile interincisive sunt deviate la dreapta cu aproximativ 3 mm, fapt observat şi la examinarea surâsului pacientului.

Pacientul prezintă o igienă foarte bună, iar mucoasa bucală este de aspect normal fără modificări.

La examenul modelelor (fig. 85-88) se observă că arcada superioară are o formă de pentagon în jumătatea stângă şi "V" în jumătatea dreaptă, fiind asimetrică atât transversal cât şi sagital, prin apropierea mai marcată a hemiarcadei stângi de linia mediană şi migrarea mai accentuată a dinţilor de pe hemiarcada stângă către mezial. De altfel, se poate observa că pe ambele hemiarcade, dinţii laterali se află în meziopoziţie generalizată, transversală, rafeul palatin trecând în partea dreaptă tangent la faţa mezială a primului premolar şi în partea stângă prin cuspidul lui 2.4. Papila retroincisivă este angulată la dreapta faţă de rafeul median palatin cu 20° datorită migrărilor incisivilor superiori.

Arcada inferioară are formă de trapez asimetric transversal şi sagital prin apropierea mai mare a hemiarcadei stângi faţă de linia mediană şi meziopoziţia mai accentuată a dinţilor de pe hemiarcada stângă.

Bolta palatină are o adâncime medie, iar torusul palatin este absent.

Suma incisivă este de 36 mm.

În concluzie, atât arcada superioară, cât şi arcada inferioară prezintă o îngustare şi o scurtare predominant în zona anterioară. Din punct de vedere vertical, arcadele sunt normal dezvoltate.

La examenul ocluziei se observă că pacientul prezintă rapoarte neutrale în planul sagital la nivelul molarilor atât pe dreapta, cât şi pe stânga şi la nivelul caninului din partea dreaptă. Reperul canin pe partea stângă este mezializat cu 3mm, iar la nivelul incisivilor există un raport neutral cu excepţia lui 43, care se află în angrenaj invers cu 11 şi 12.

În plan transversal se pot observa rapoarte neutrale în zonele laterale şi la nivelul incisivilor (liniile interincisive fiind deviate cu acelaşi număr de mm faţă de medianele maxilarelor, care coincid deci şi ele), cu excepţia lui 43 aflat în angrenaj invers cu 12 şi 11.

În plan vertical, se observă rapoarte neutrale atât lateral, cât şi frontal (acoperire de 1/3 frontală).

La examinarea ortopantomografiei (fig. 79.), se observă că mugurii molarilor de minte se formează într-un raport foarte apropiat de molarii de 12 ani, spaţiile retromolare fiind insuficiente pentru erupţia ulterioară a acestora. Datorită poziţiei ectopice a caninilor superiori, rădăcinile incisivilor laterali sunt angulate marcat către mezial, apexurile lor proiectându-se lângă cele ale centralilor. Elementele ambelor ATM au aspect normal, condilul prezentând o creştere în sus şi uşor înainte. Ramurile mandibulare proporţionale.

Pe teleradiografia de profil se observă un unghi SNA de 80° şi SNB de 76°, decalajul bazelor (ANB) fiind de 4° (Tabelul I). Unghiul mandibular este de 126°, iar divergenţa bazelor maxilarelor este de 36°, ceea ce indică un pacient hiperdivergent şi cu tendinţă la rotaţie posterioară şi explică mărirea etajului inferior al feţei. Din acestă cauză, mijloacele terapeutice utilizate vor trebui să evite orice egresiune dentară pentru a preveni agravarea acestei trăsături clinice.

Pe baza elementelor adunate în cadrul examinării clinice şi paraclinice a pacientului se poate stabili diagnosticul de AnDM de clasa I după Şcoala americană şi dizarmonie dentoalveolară primară după Şcoala germană.

Planul de tratament trebuie să ia în considerare faptul că substanţa dentară este în exces, ceea ce impune reducerea numerică dentară şi faptul că nu se poate efectua o lărgire a substratului osos, care ar duce la agravarea divergenţei bazelor maxilare. Din această cauză, s-a decis extracţia primilor premolari şi aplicarea unui aparat fix pentru centrarea liniilor interincisive şi alinierea caninilor pe arcadă.

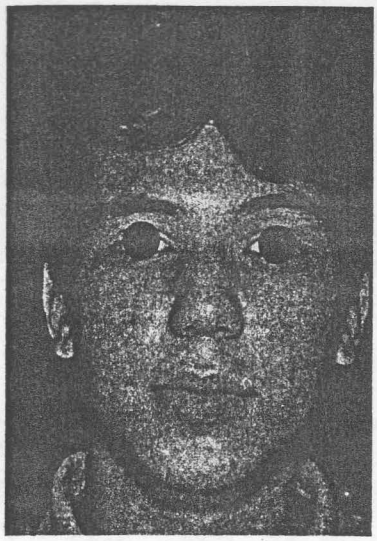

Fig. 73. Aspect de față al pacientului.

Fig. 74. Aspectul profilului pacientului.

Fig. 75. Aspectul zâmbetului pacientului.

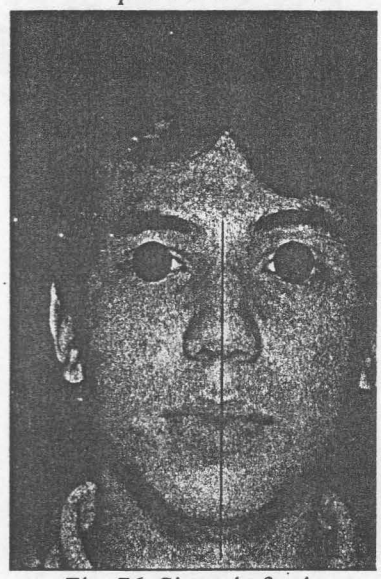

Fig. 76. Simetria feței.

Fig. 77. Proporția etajelor feței.

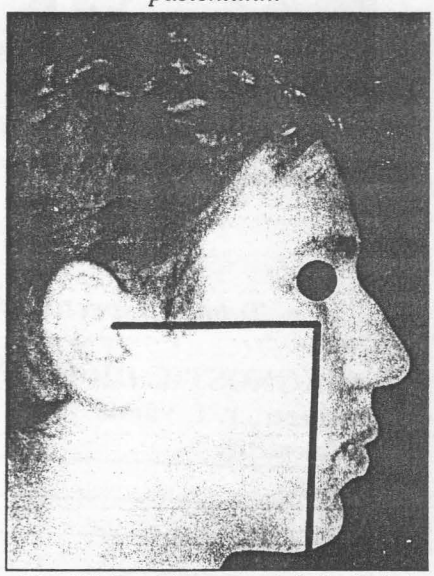

Fig. 78. Poziția punctului Gn față de Planul Orbito-frontal.

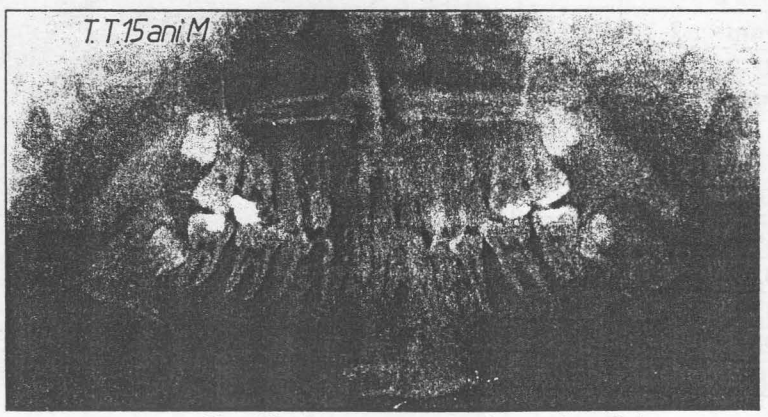

Fig. 79. Ortopantomografia pacientului.

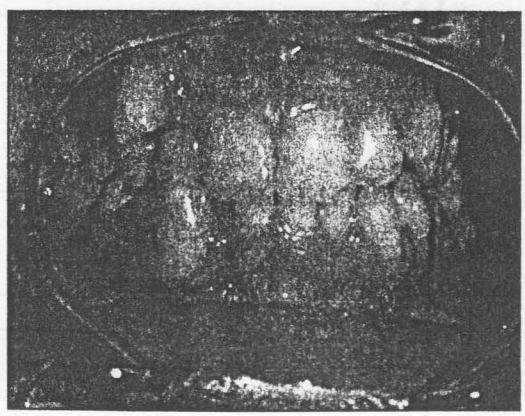

Fig. 80. Aspectul ocluziei de față.

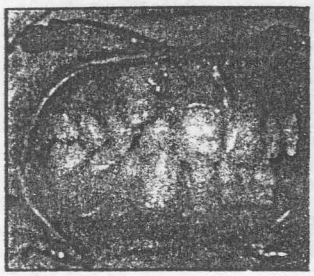

Fig. 81. Ocluzia pacientului, aspect de semiprofil de partea dreaptă.

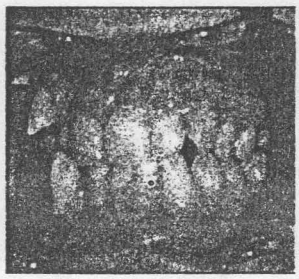

Fig. 82. Ocluzia pacientului, aspect de semiprofil de partea stângă.

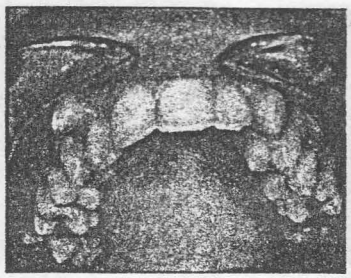

Fig. 83. Aspectul arcadei superioare.

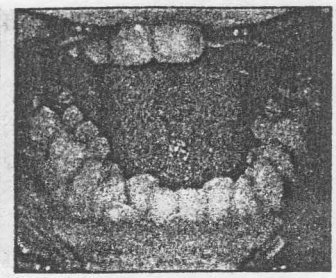

Fig. 84. Aspectul arcadei inferioare.

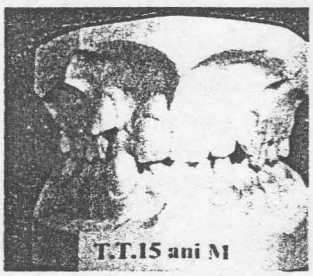

Fig. 85. Aspectul modelelor- ocluzie de faţă.

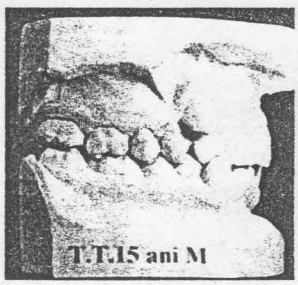

Fig. 86 Aspectul modelelor- profil de partea dreaptă.

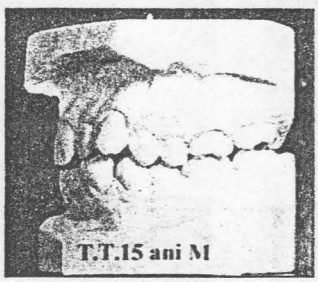

Fig. 87 Aspectul modelelor- profil de partea stângă.

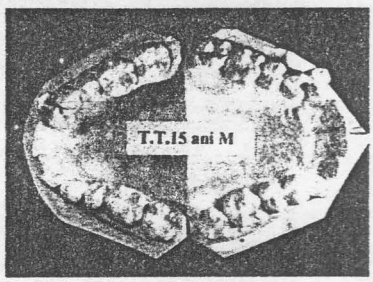

Fig. 88 Aspectul pe model al arcadelor desfăcute.

Tabel I Aspectul teleradiografiei şi interpretarea cefalometrică.

DIAGNOSTIC DIFERENŢIAL ŞI ANALIZE CLINICE

Pacient: T. T. Vârsta 15 ani Sex: M

cefalometrie	**obiective**	
FMIA	**67° ±3**	**71**
FMA	**25° ±3**	**33**
IMPA	**88° ±3**	**74**
SNA	**82°**	**80**
SNB	**80°**	**75**
ANB	**2° ±2**	**5**
Ao Bo	**2mm ±2**	**0**
Plan de ocluzie	**10°**	**13**
Unghiul Z	**75° ±5**	**66**
Buza superioară	**/**	**15**
Menton	**/**	**15**
H facială posterioară	**45mm**	**48**
H facială anterioară	**65mm**	**78**
Raportul posterior/anterior	**0,69**	**0.61**
Unghiul Ii	**130**	**142**
ML/NL	**20**	**36**
FH S/I	**0,8**	**0,75**
NL/NSL	**8**	**7**
ML/NSL	**8**	**48**
Go	**122 ±3**	**127**

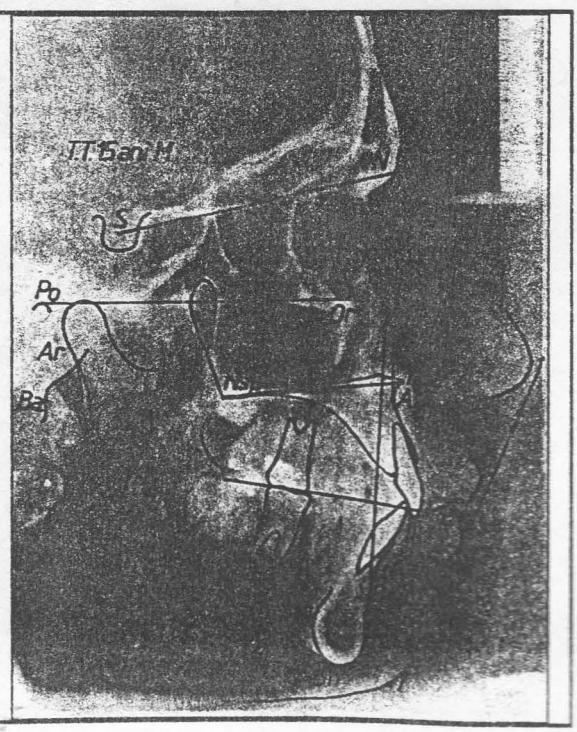

	Mijlociu	Cef.	Coef.	Dif.
ANALIZA CRANIO-FACIALĂ	FMA 22° - 28°	5	5	25
	ANB 1° - 5°	0	15	0
	Unghiul Z 70° - 80°	4	2	8
	Plan de ocluzie 8° - 12°	1	3	3
	SNB 78° - 82°	3	5	15
	HFP-HFA 0,65 - 0,75	0.04	300	12
Dificultate cranio - facială				63

ANALIZA SPAȚIULUI TOTAL	Ant.	Incongruența arc. dent.	-15	1.5	22,5
		Cor. cef.	-4,8	1	4,8
		Țesuturi moi	-	0.5	
		Total:			
	Mij.	Incongruența arc. dent.	-1	1	1
		C. Spee	-6	1	6
		Total:			
		Clasa II			
	Post	Incongruența arc. dent.	-13	0.5	6,5
		Creștere	-		
		Total:			
Total dentar:			-39,8	Dif.dent.:	40,8

INDEX DE DIFICULTATE	Dificultate cranio-facială	63
	Dificultate dentară	40.8
	DIFICULTATE TOTALĂ:	103,8

Index de dificultate sever: peste 100.

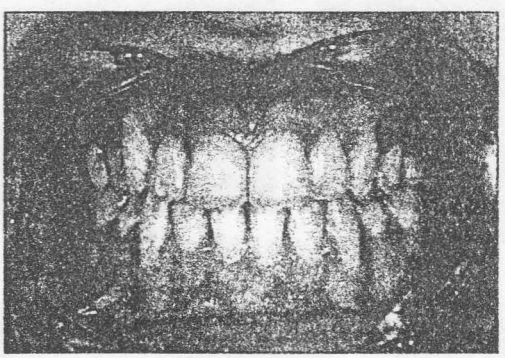

Fig. 89. Ocluzia de față a pacientului după tratament.

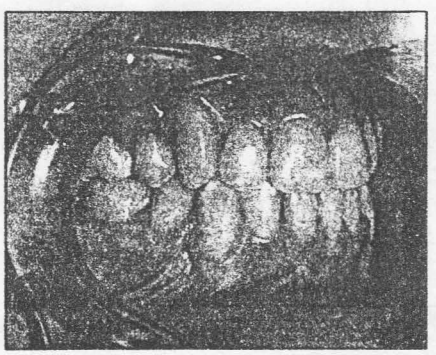

Fig. 90. Aspectul ocluziei din normă laterală dreaptă după tratament.

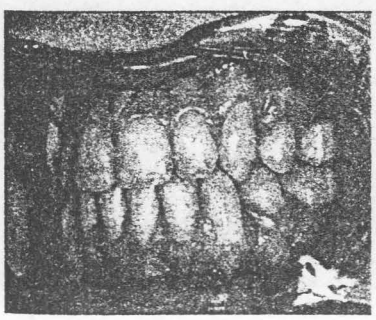

Fig. 91. Aspectul ocluziei de partea stângă după tratament.

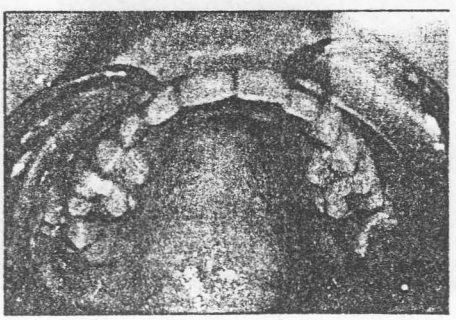

Fig. 92. Aspectul arcadei superioare după tratament.

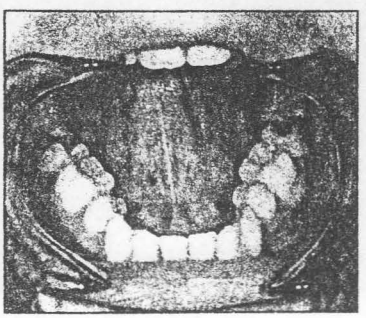

Fig. 93. Aspectul arcadei inferioare după tratament.

Fig.94. Aspect de față al pacientului.

Fig. 95. Aspectul profilului pacientului.

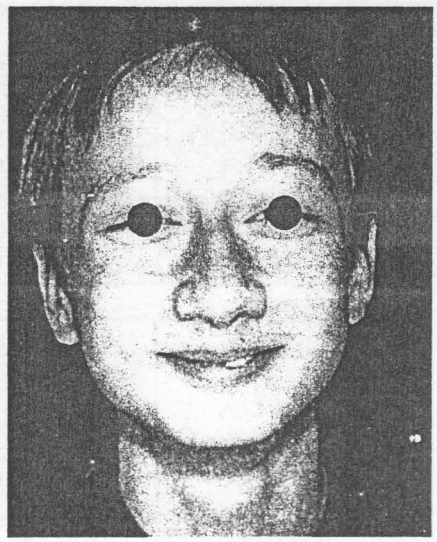

Fig. 96. Aspectul zâmbetului pacientului.

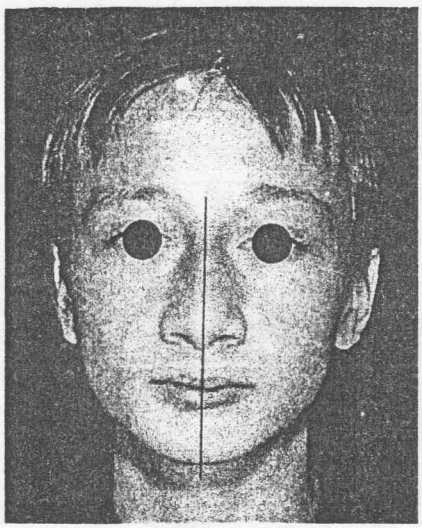

Fig. 97. Simetria feței.

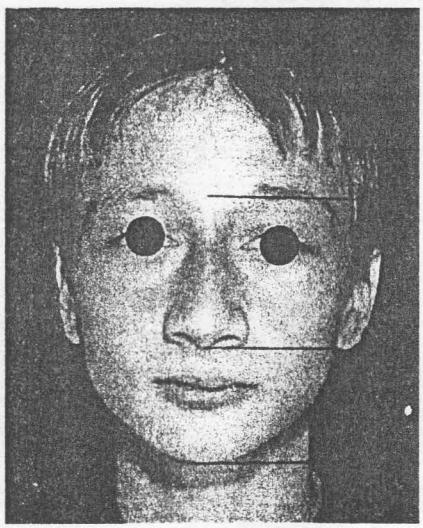

Fig.98. Proporția etajelor feței.

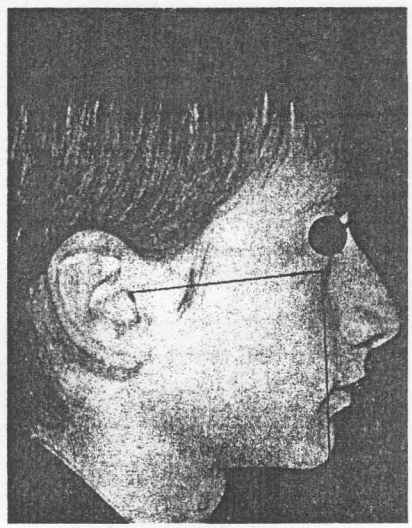

Fig. 99. Poziția punctului Gn față de Planul Orbito-frontal.

Fig. 100. Ortopantomografia pacientului.

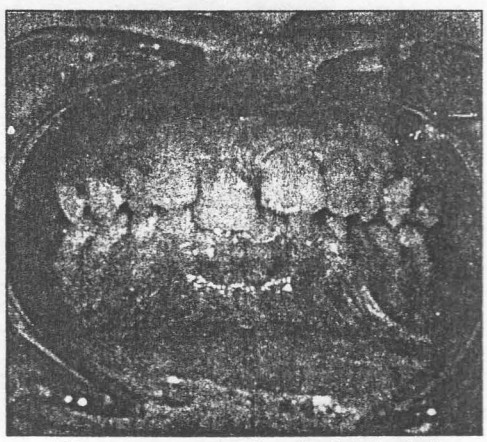

Fig. 101. Aspectul ocluziei de față.

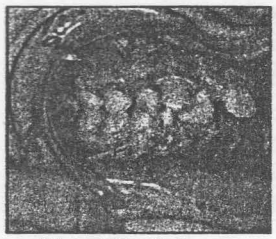

Fig. 102. Ocluzia, aspect de semiprofil de partea dreaptă.

Fig. 103. Ocluzia i, aspect de semiprofil de partea stângă.

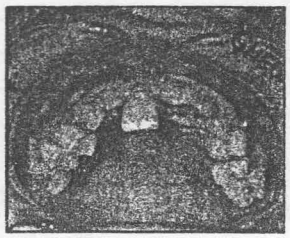

Fig. 104. A spectul arcadei superioare.

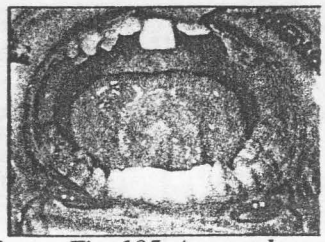

Fig. 105. A spectul arcadei inferioare.

Fig. 106. A spectul modelelor- ocluzie de faţă.

Fig. 107. A spectul modelelor- profil de partea dreaptă.

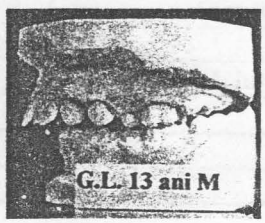

Fig. 108.A spectul modelelor- profil de partea stângă.

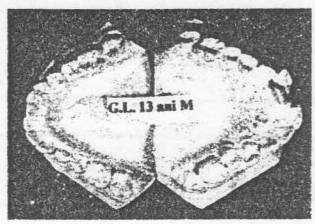

Fig. 109. A spectul pe model al arcadelor desfăcute.

Tabel II Aspectul teleradiografiei şi interpretarea cefalometrică.

DIAGNOSTIC DIFERENŢIAL ŞI ANALIZE CLINICE

Cefalometrie	obiective	
FMIA	67° ±3	59
FMA	25° ±3	22
IMPA	88° ±3	98
SNA	82°	79
SNB	80°	72
ANB	2° ±2	7
Ao Bo	2mm ±2	10
Plan de ocluzie	10°	3
Unghiul Z	75° ±5	63
Buza superioară	/	12
Menton	/	12
H facială posterioară	45mm	43
H facială anterioară	65mm	54
Raportul posterior/anterior	0,69	0.79
ML/NL	20	17
I/i	133	143
FH S/I	0,8	1,07
NL/NSL	8	11
ML/NSL	8	28
Go	123±2	120

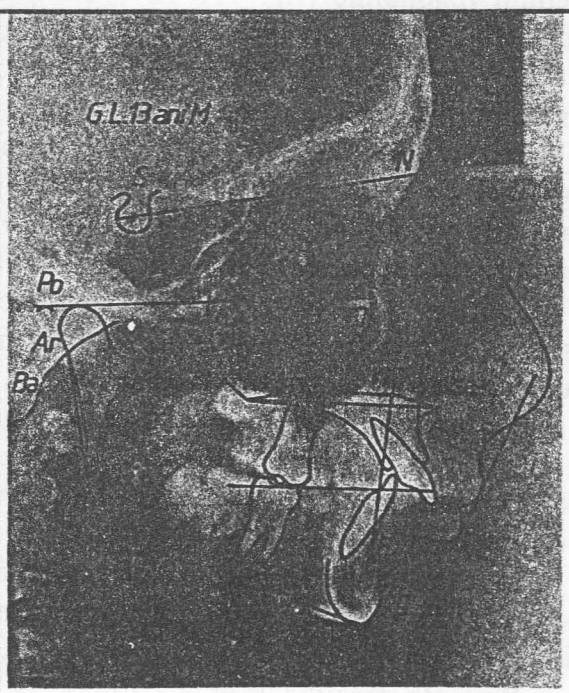

	Mijlociu	Cef.	Coef.	Dif.
ANALIZA CRANIO-FACIALĂ	FMA 22° - 28°	0	5	0
	ANB 1° - 5°	2	15	30
	Unghiul Z 70° - 80°	7	2	14
	Plan de ocluzie 8° - 12°	5	3	15
	SNB 78° - 82°	6	5	30
	HFP-HFA 0,65 - 0,75	0.04	300	12
	Dificultate cranio – facială			101

ANALIZA SPAȚIULUI TOTAL	Ant.	Incongruența arc. dent.	-5	1.5	7,5
		Cor. cef.	-8	1	8
		Țesuturi moi	-	0.5	-
		Total:			
	Mij.	Incongruența arc. dent.	-1	1	1
		C. Spee	-6	1	6
		Total:			
		Clasa II			
	Post	Incongruența arc. dent.	-8,5	0.5	3,2
		Creștere	+2		
		Total:			
Total dentar:			-26,5	Dif.dent.:	25,7

INDEX DE DIFICULTATE	Dificultate cranio-facială	101
	Dificultate dentară	25,7
	DIFICULTATE TOTALĂ:	126,7

Index de dificultate sever: peste 100.

Pacient cu anomalie de Clasa II/1 cu ocluzie deschisă

Pacienta P.L., sex feminin, în vârstă de 24 de ani, s-a prezentat la tratament atât datorită aspectului fizionomic (fig. 110-127), cât şi a imposibilității de a inciza alimentele din zona frontală (fig. 115.). Pacienta este deranjată şi de retracția parodontală apărută la nivelul caninilor superiori (fig. 116-117). De asemenea relatează că doarme cu gura deschisă şi că are un istoric de infecții respiratorii repetate.

Examenul facial relevă o devierea a punctului Pogonion spre dreapta cu 2mm, o hemifață stângă mai bine reprezentată (fig.112.). Etajele feței sunt proporționale (fig.113.), dar fanta labială este inconstant deschisă în repaus, obsevându-se efortul pe care pacienta îl execută pentru a contracta musculatura perioralã la fiecare deglutiție.

Profilul este convex accentuat cu treapta buzelor accentuată şi şanțul labiomentonier şters, unghiul mandibular este normal, dar ramul orizontal mandibular are o oblicitate crescută, prelungirea sa intersectând cutia craniană.

Testul Gudin relevă o respirație mixtă. La deschiderea maximă a gurii apare o laterodeviație mandibulară dreaptă, cu o excursie mai amplă a condilului de partea stângă a ATM. În timpul deglutiției, pacienta interpune atât limba, cât şi buza inferioară între arcade în zona frontală.

La examenul endobucal se observă o dentiție permanentă, cu molarii de minte în erupție, cei superiori fiind într-un stadiu ceva mai avansat eruptiv. Din 48 este vizibil numai un cuspid în cavitatea bucală.

Pacienta prezintă leziuni carioase ocluzale la nivelul molarilor de 6 şi 12 ani, tratate corect prin obturații de amalgam, cu excepția obturației lui 17, la care pe OPG se poate observa apariția unei recidive de carie. La nivelul caninilor superiori şi inferiori se observă retracții gingivale vestibulare marcate, rădăcina lui 23 fiind dezgolită cu aproximativ 2,5 mm.

Malpozițiile dentare sunt numeroase, cantonate mai ales la nivelul dinților frontali superiori şi inferiori. Incisivii superiori sunt în infrapoziție, curba lor incizală fiind inversată şi cu vizibilitate scăzută în surâs. Incisivii laterali superiori sunt în palatopoziție şi palatoînclinație, pe când caninii sunt în vestibulopoziții. În total, în zona frontală superioară există un deficit de spațiu de aproximativ 12 mm.

La arcada inferioară, incisivii sunt linguoînclinaţi, rotaţi şi aranjaţi pe o linie dreaptă, iar caninii sunt mezioînclinaţi şi meziovestibulorotaţi cu 45°, respectiv 60°, existând un deficit de spaţiu de 10 mm. Pe modele (fig. 120-123) se observă o arcadă superioară în formă de pentagon ce schiţează un Ω la nivelul hemiarcadei drepte la molarul 1, asimetrică atât transversal, prin apropierea mai mare a hemiarcadei drepte de linia mediană, cât şi sagital prin migrarea mai accentuată a dinţilor laterali de pe hemiarcada dreaptă. Există o meziopoziţie generalizată bilaterală întrucât transversala rafeu-papilă trece la nivelul feţelor ocluzale ale premolarilor.

Arcada inferioară are formă de trapez, asimetrică transversal, prin distanţarea mai accentuată a hemiarcadei drepte la nivelul molarilor 1, şi sagital, prin migrarea mai accentuată către mezial a dinţilor de pe hemiarcada stângă. Bolta palatină este adâncă, fără torus prezent. Ambele arcade sunt îngustate şi scurtate şi prezintă o inversare a curbelor verticale de ocluzie.

Examinarea ocluziei arată existenţa unor rapoarte distalizate cu 3,5 mm la molarul din dreapta şi neutrale la cel din stânga (raport falsificat datorită migrărilor dentare), rapoarte mezializate cu 1mm la ambii canini (rapoarte falsificate prin poziţia vicioasă a acestora) şi o inocluzie sagitală de 4 mm la nivelul centralilor şi angrenaje inverse la nivelul lateralilor.

În plan transversal există o ocluzie inversă laterală la nivelul molarului unu şi a premolarului 2 pe partea dreaptă şi o tendinţă la raport cap la cap în zona laterală stângă, inclusiv la nivelul caninilor. La nivelul incisivilor se observă o deviere la dreapta a liniei interincisive inferioare cu 2 mm, deviere ce se regăseşte şi la nivelul medianelor maxilarelor, întrucât liniile interincisive coincid cu cele mediane.

În plan vertical se observă un spaţiu de inocluzie verticală ce se întinde pe orizontală între unităţile masticatorii realizate de primii premolari, dimensiunea verticală maximă fiind de 5 mm pe linia mediană. Astfel raportul ocluzal frontal în plan vertical este unul de ocluzie deschisă frontală.

OPG (fig.111.) relevă poziţia molarilor de minte, care au spaţiu redus pentru erupţie la mandibulă şi rădăcini destul de scurte la nivelul incisivilor inferiori. Se poate observa de asemenea o asimetrie în forma celor doi condili mandibulari. Aceştia au o direcţie de creştere în sus şi înapoi, ramura mandibulară orizontală este lată cu o simfiză mentonieră puternică, canalul mandibular este gros, aproape fără angulaţie.

Examenul teleradiografic indică un decalaj sagital de 7° între maxilarul superior şi cel inferior (ANB) şi un unghi interbazal crescut (30°) (Tabelul III). Aceasta se datorează rotaţiei anterioare a maxilarului şi posterioare a mandibulei, întrucât unghiul mandibular prezintă valori normale. Unghiul interincisiv este micşorat (120°).

Cumulând toate datele obţinute, se stabileşte un diagnostic de AnDM Clasa II/1 după Şcoala Americană şi ocluzie deschisă scheletală cu laterodeviaţie mandibulară dreaptă după Şcoala Germană.

Fig. 110. Aspect de față al pacientului.

Fig. 111. Aspectul profilului pacientului.

Fig.112. Simetria feței.

Fig. 113. Proporția etajelor feței.

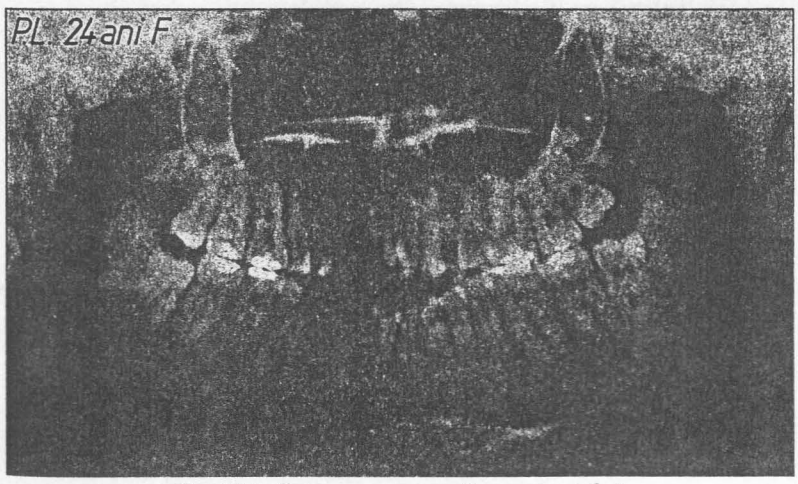

Fig. 114. Ortopantomografia pacientului.

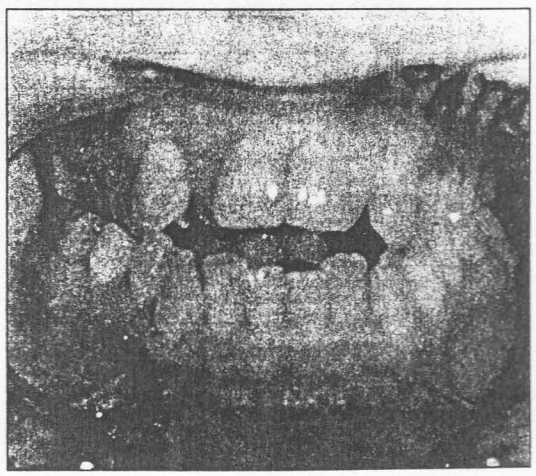

Fig. 115. Aspectul ocluziei de față.

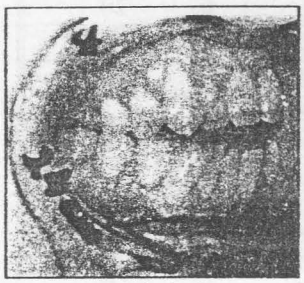

Fig. 116. Ocluzia pacientului, aspect de semiprofil de partea dreaptă.

Fig. 117.Ocluzia pacientului, aspect de semiprofil de partea stângă.

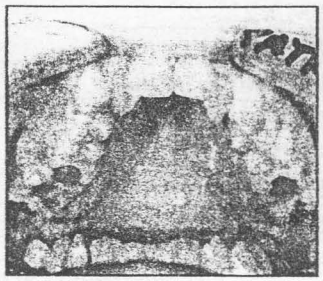

Fig. 118. Aspectul arcadei superioare.

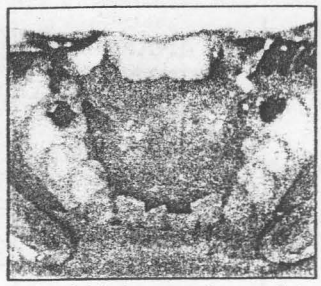

Fig. 119.Aspectul arcadei inferioare.

Fig. 120. Aspectul modelelor- ocluzie de față.

Fig. 121. Aspectul modelelor- profil de partea dreaptă.

Fig. 122.Aspectul modelelor- profil de partea stângă.

Fig. 123. Aspectul pe model al arcadelor desfăcute.

Tabelul III Aspectul teleradiografiei şi interpretarea cefalometrică.

DIAGNOSTIC DIFERENȚIAL ŞI ANALIZE CLINICE CEFALOMETRIE	NORMAL	
FMIA	67°±3	50
FMA	25°±3	32
IMPA	88°±3	98
SNA	80°±2	80
SNB	78°±2	73
ANB	2°±2	7
Ao-Bo	2mm±2	3
Plan de ocluzie	10°	11
Unghiul Z	75°±	50
Buza superioară	/	11
Menton	/	10
H facială posterioară	45mm	46
H facială anterioară	65mm	75
Raportul posterior / anterior	0,69	0,61
Raport de evoluție	2/1	
ML/NL	20	30
I/I	133	120
FH S/I	0,8	0,72
NL/NSL	8	6
ML/NSL	80	36
Go	120	125

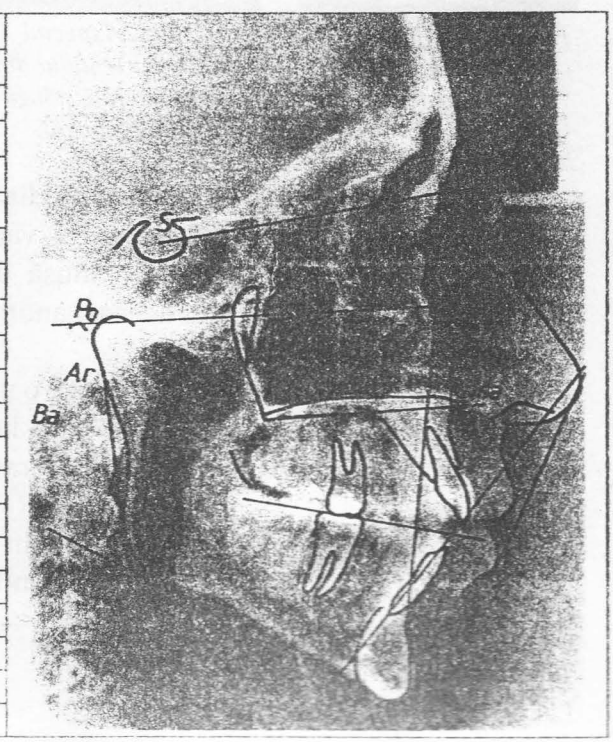

	Mijl.	Cef.	Coef.	Dif.
ANALIZA CRANIO-FACIALĂ	FMA 22°-28°	4	5	20
	ANB 1°-5°	2	15	30
	Unghiul Z 70°-80°	20	2	40
	Plan de ocluzie 8°- 12°	-	3	-
	SNB 78°-82°	5	5	25
	HFP-HFA 0,65-0,75	0,04	300	12
	Dificultate cranio-facială			127

ANALIZA SPAȚIULUI TOTAL	Ant.	Incongruența arc.dent.	-5	1,5	7,5
		Cor. Cef.	-6,8	1	6,8
		Țesuturi moi	-	0,5	-
		TOTAL:	11,8		
	Mijl.	Incongruența arc.dent	-1	1	1
		Curba Spee	-	1	
		TOTAL:	-1		
	Post.	Incongruența arc.dent	-8	0,5	4
		Creștere	-		
		TOTAL:	-8		
	TOTAL DENTAR:			Dif. Dent	19,3

INDEX DE DIFICULTATE	Dificultate cranio-facială	127
	Dificultate dentară	19,3
	DIFICULTATE TOTALĂ	146,3

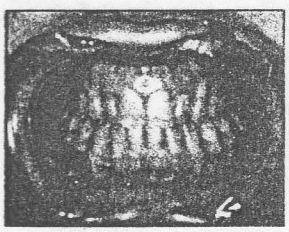

Fig. 124. Ocluzia de față a pacientului după tratament.



Fig. 125. Aspectul ocluziei pacientului din normă laterală stângă după tratament.

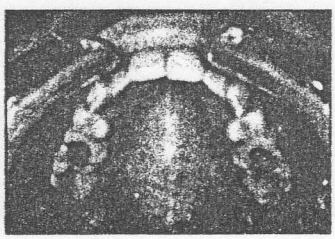

Fig. 126. Aspectul arcadei superioare după tratament.

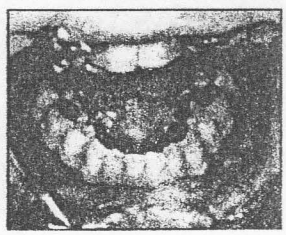

Fig. 127. Aspectul arcadei superioare după tratament

Pacient cu anomalie dentomaxilară de Clasa a II/2

Pacienta P.D., sex feminin, în vârstă de 12 ani, (fig.128-148) s-a prezentat în clinica noastră din motive fizionomice, adusă de mama acesteia, care a urmat şi ea un tratament ortodontic în copilărie pentru aceeaşi anomalie (fig. 128-129) . Din anamneză nu se desprind alte elemente demne de a fi reținute.

La examenul facial se observă o uşoară asimetrie prin laterodeviația punctului Pogonion spre dreapta cu aproximativ 1 mm şi o hemifață dreaptă ceva mai mare decât cea stângă (fig. 131.). Etajul inferior al feței este micşorat cu 1,5 cm (fig.132.), iar fanta labială este închisă în repaus.

Profilul este convex accentuat prin Gn posterior de planul lui Simon cu aproximativ 1 cm (fig.133.), treapta buzelor este accentuată şi şanțul labiomentonier accentuat. Unghiul mandibular este uşor micşorat.

Endobucal se observă o dentiţie permanentă cu prezenţa pe arcadă şi a molarilor de 12 ani erupţi în întregime (fig.135-139). Leziunile carioase vestibulare inferioare şi ocluzale ale celor patru molari de 6 ani sunt refăcute corect prin obturaţii fizionomice.

Cele mai marcate malpoziţii dentare sunt cantonate la nivelul incisivlor superiori, aflaţi în palatoînclinaţie marcată cu un ax ce face cu perpendiculara la planul de ocluzie un unghi de -20°. Grupul frontal inferior se găseşte în suprapoziţie marcată, între marginea lor incizală şi feţele ocluzale ale dinţilor laterali, existând o denivelare de ½ de înălţime de premolar.

Igiena pacientei este foarte bună, neexistând modificări la nivelul mucoasei bucale, decât la nivelul parodonţiului marginal palatinal al incisivilor centrali superiori care este traumatizat de frontalii inferiori în ocluzie.

La examenul funcţional se constată o hipertonicitate la nivelul ambelor buze şi imposibiltatea pacientei de a realiza propulsie mandibulară, mişcările mandibulare fiind predominent verticale.

Examenul modelelor (Fig. 140-143) arată o arcadă superioară în formă de trapez cu schiţarea unui Ω în dreptul premolarilor şi o arcadă inferioară cu formă de semielipsă asimetrică. Arcada superioară este asimetrică transversal, prin apropierea mai marcată a premolarilor din partea dreaptă de linia mediană, şi sagital, prin migrarea lor mai accentuată către mezial.Bolta palatină este adâncă, versantul anterior fiind abrupt.Suma incisivă este de 31 mm, situându-se în limite normale. Arcada superioară este uşor îngustată la nivelul premolarilor şi mult scurtată anterior, iar modificarea predominantă la arcada inferioară este accentuarea marcată a curbei Spee.

Examinarea ocluziei în plan sagital arată o distalizare de ¾ de unitate în partea dreaptă şi o unitate (o lărgime de premolar) pe partea stângă atât la molari, cât şi la premolari. La nivelul inicisivilor există un raport neutral. În plan transversal rapoartele sunt neutrale la toate reperele, iar în plan vertical la incisivi se poate observa o supraacoperire de 1/1, deci o relaţie de ocluzie adâncă acoperită (forma clinică "acoperită" se datorează palatoînclinaţiei inisivilor superiori).

Examinarea OPG (fig.134) indică formarea mugurilor molarilor de minte în poziţii apropiate de molarii de 12 ani, mai ales inferior, şi condili mandibulari alungiţi cu dimesiunea maximă verticală. Ramul orizontal este lăţit iar cel orizontal îngustat. Canalul dentar cu curbura accentuată şi lipseşte ancoşa preangulară.

Teleradiografia de profil arată un decalaj anteroposterior de 6° (ANB; la un SNA de 77° şi un SNB de 71°, deci atât un maxilar, cât şi o mandibulă retrognată). Unghiul interbazal este de 23 ° şi unghiul mandibular 118°. Proporţia între etajul superior şi inferior este de 94%. Unghiul interincizal este mult mărit, fiind de 175° (Tabelul IV).

Pe baza elementelor relevate la examenul clinic şi paraclinic se poate pune diagnosticul de anomalie dentomaxilară clasa II diviziunea 2 după Şcoala Americană, iar după Şcoala Germană. Sindrom de ocluzie adâncă acoperită.

Fig. 128. Aspect de față al pacientului.

Fig. 129. Aspectul profilului pacientului.

Fig. 130. Aspectul zâmbetului pacientului.

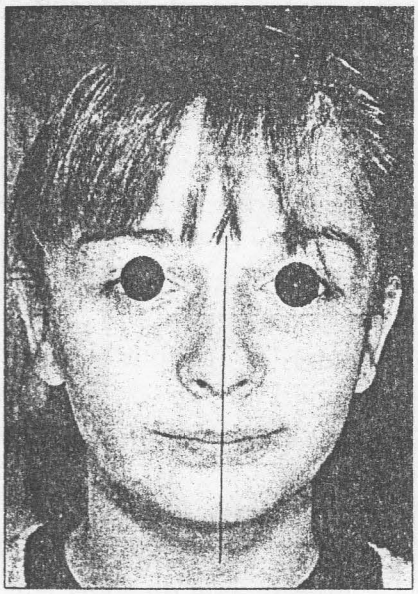

Fig. 131. Simetria feței.

Fig. 132. Proporția etajelor feței.

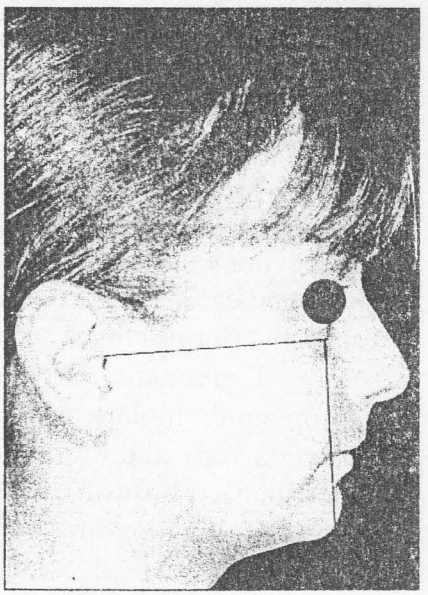

Fig. 133. poziția punctului Gn față de Planul Orbito-frontal.

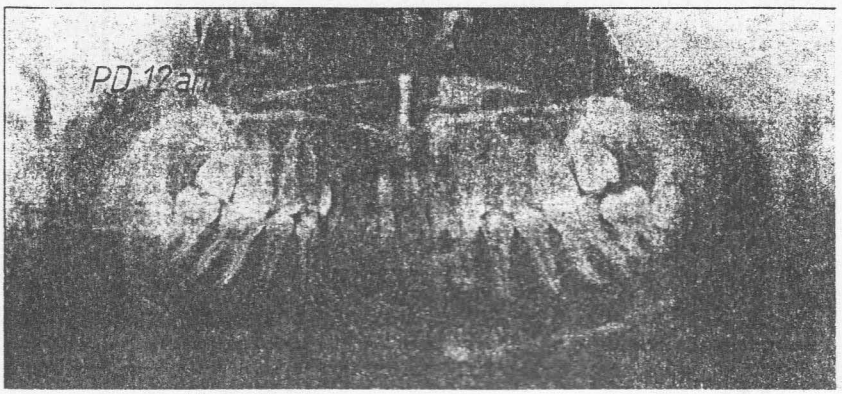

Fig. 134. Ortopantomografia pacientului.

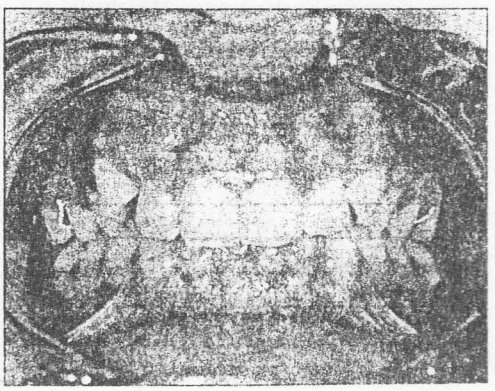

Fig. 135. Aspectul ocluziei de față.

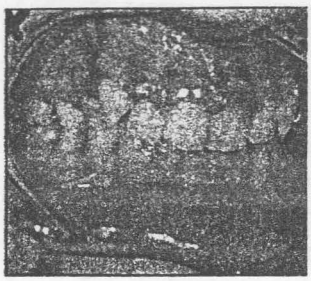

Fig. 136. Ocluzia pacientului, aspect de semiprofil de partea dreaptă.

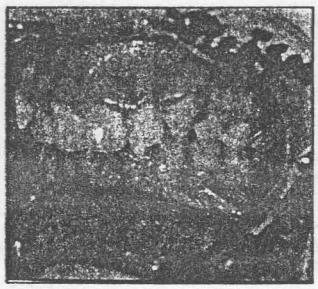

Fig. 137.Ocluzia pacientului, aspect de semiprofil de partea stângă.

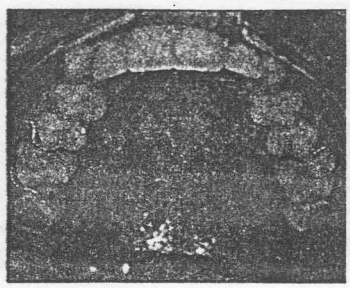

Fig. 138. Aspectul arcadei superioare.

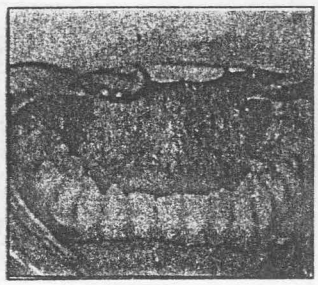

Fig. 139. Aspectul arcadei inferioare.

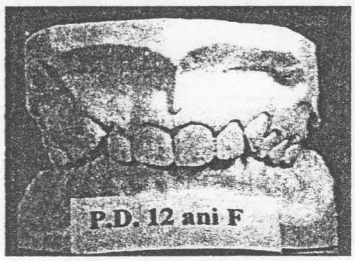

Fig. 140. Aspectul modelelor- ocluzie de față.



Fig. 141. Aspectul modelelor- profil de partea dreaptă.

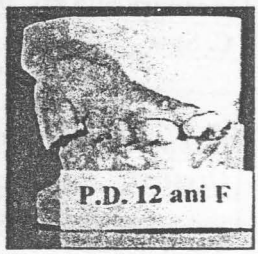

Fig. 142. Aspectul modelelor- profil de partea stângă.



Fig. 143.Aspectul pe model al arcadelor desfăcute.

Tabel IV Teleradiografia de profil şi interpretarea cefalometrică

DIAGNOSTIC DIFERENȚIAL ŞI ANALIZE CLINICE

Pacient: P. D. Vârsta 12 ani Sex: F

cefalometrie	obiective	
FMIA	67° ± 3	65
FMA	25° ± 3	20
IMPA	88° ± 3	96
SNA	82°	77
SNB	80°	71
ANB	2° ± 2	6
Ao Bo	2mm ±2	3
Plan de ocluzie	10°	9
Unghiul Z	75° ± 5	69
Buza superioară	/	12
Menton	/	11
H facială posterioară	45mm	43
H facială anterioară	65mm	57
Raportul posterior/anterior	0,69	0.75
ML/NL	20	23
I/I	133	149
FH S/I	0,8	0,94
NL/NSL	8	8
ML/NSL	8	31
Go	123±2	119

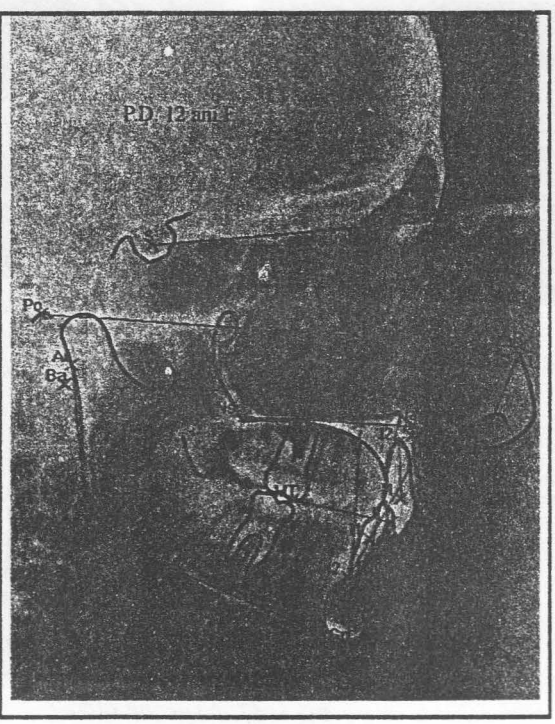

	Mijlociu	Cef.	Coef.	Dif.
ANALIZA CRANIO-FACIALĂ	FMA 22° - 28°	2	5	10
	ANB 1° - 5°	1	15	15
	Unghiul Z 70° - 80°	1	2	2
	Plan de ocluzie 8° - 12°	0	3	0
	SNB 78° - 82°	7	5	35
	HFP-HFA 0,65 - 0,75	0.00	300	0
	Dificultate cranio – facială			62

ANALIZA SPAȚIULUI TOTAL	Ant.	Incongruența arc. dent.	-2	1.5	3
		Cor. cef.	6,4	1	6,4
		Țesuturi moi	-	0.5	-
		Total:	4,4		
	Mijl.	Incongruența arc. dent.	-11,7	1	1
		C. Spee	-5	1	5
		Total:	-7,7		
		Clasa II			
	Post.	Incongruența arc. dent.	-11,7	0.5	3,85
		Creștere	+4		
		Total:			
Total dentar:				Dif.dent.	19,25

INDEX DE DIFICULTATE	Dificultate cranio-facială	42
	Dificultate dentară	19,25
	DIFICULTATE TOTALĂ:	81,25

Index de dificultate: mijlociu: 60-100
Diagnostic dentar: Clasa II/2 Scheletic Clasa II Extracții: nu

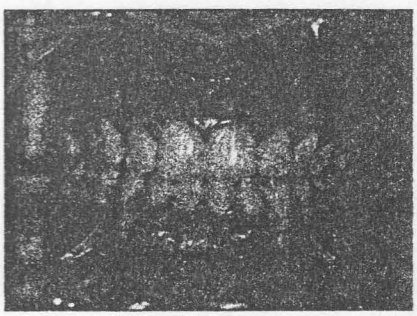

Fig. 144. Ocluzia de față a pacientului după tratament.

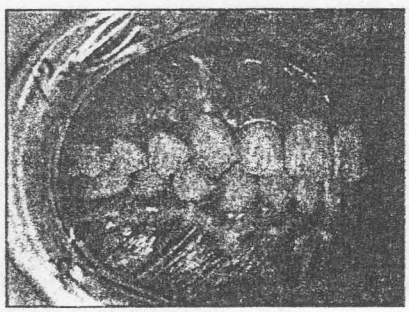

Fig. 145. Aspectul ocluziei pacientului din normă laterală dreaptă după tratament.

Fig. 146.Aspectul ocluziei pacientului din normă laterală stângă după tratament.

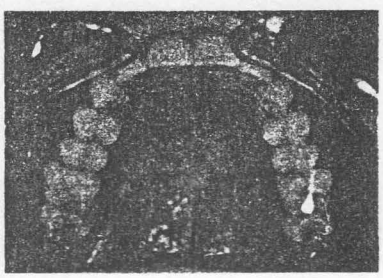

Fig. 147. Aspectul arcadei superi-oare după tratament.

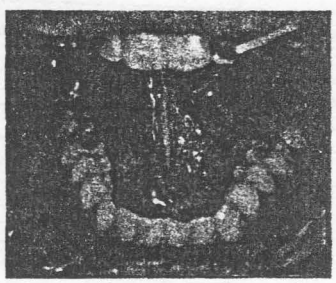

Fig. 148. Aspectul arcadei inferioare după tratament.

Pacient cu AnDM de Clasa a III-a

Pacientul D.A de sex masculin, în vârstă de 12 ani (fig.149-168), s-a prezentat in clinica noastră din considerente fizionomice (fig.149-150). Tatăl şi unchiul au prezentat anomalii asemănătoare.

La examenul facial din norma frontală se remarcă o uşoară asimetrie, cu devierea punctului Gnathion de partea dreaptă şi buza inferioară mărită de volum, uscată, fisurată (fig. 151.). Fanta bucală virtuală, în linie dreaptă este uşor descendentă pe partea dreaptă iar etajul inferior al feţei mărit. Din normă laterală se pune în evidenţă o faţă divergentă cu profil convex şi fanta buzelor inversată şi şanţ labiomentonier redus (fig.152.). Gnathion-ul este înaintea planului orbitofrontal (fig.153.). Unghiul mandibular este mărit, iar tangenta mandibulară intersectează scuama occipitalului. La examenul funcţional se remarcă o respiraţie mixtă, cu un drum de închidere în treaptă mezializată şi deviată la dreapta.

Endobucal se observă existenţa unei dentiţii mixte cu persistenţa pe arcadă a molarilor secunzi temporari, a caninilor şi primului molar de lapte în cadranele 6 şi 8 (fig.154-158). Pacientul este indemn de carii, cu depozite tartrice atât la nivelul grupului frontal inferior, cât şi la nivelul lui 55. 14 este în poziţie de erupţie aproape orizontală. Arcadele, în general, dacă se face abstracţie de poziţia lui 14, sunt arcuite, simetrice, apropiindu-se de forma de parabolă şi semielipsă (fig. 160-163). Totuşi, la nivelul incisivilor laterali există treme, iar la nivelul lui 33 există o lipsă de spaţiu care l-a determinat pe acesta din urmă la o rotaţie de 15-20°. Cu toate depozitele de tartru şi colorafiile de pe dinţii temporari, igiena este satisfăcătoare, iar mucoasa are un aspect normal, fără modificări. Suma incisivă este 34.

Ocluzia este marcată de relaţii mezializate, cu ocluzie inversă frontală şi un spaţiu de inocluzie în zona laterală dreaptă de la 16 până la 11 cu maximul de deschidere în dreptul lui 14.

La examenul ortopantomografic (fig.153.) se pune în evidenţă o dentiţie mixtă cu existenţa tuturor mugurilor definitivi, zonele de rizaliză, sunt uşor lărgite. La nivelul aradei superioare la nivelul caninilor, au luat naştere chisturi foliculare de partea dreaptă, chistul a produs malpoziţia premolarului 1 cu mărirea volumului crestei alveolare în dreptul lui 13. pe de altă parte presiunea realizată pe rădăcinile lui 12 şi 22 a determinat apariţia de treme între incisivii laterali şi centrali.

Condilii mandibulari au o creştere în sus şi înapoi. Ramul vertical este scurt, cu ancoşă preangulară şi o simfiză bine reprezentată. Aspectul cefalometric este marcat de hiperdivergenţa planurilor faciale care modifică semnificaţia valorilor unghiurilor SNA şi SNB, astfel încât unghiul ANB are valoare normală de 3° (Tabelul V). Dar dacalajul invers al celor două baze apare clar în proiecţia punctelor A şi B pe planul de ocluzie, diferenţa fiind negativă de -6 mm. Unghiul mandibular în contextul hiperdivergenţei faciale are o valoare de 137°. Raportul facial este şi el modificat în acelaşi context în favoarea etajului inferior. Decalajul bazelor şi aspectul clinic au condus la stabilirea diagnosticului după şcoala germană de An DM Clasa a III-a, sindrom progenic adevărat. Planul de tratament a avut însă ca prioritate rezolvarea tulburărilor de erupţie, după care s-a instituit un tratament fix de rezolvarea anomaliei de Clasa aIII-a.

Fig. 149. Aspect de față al pacientului.

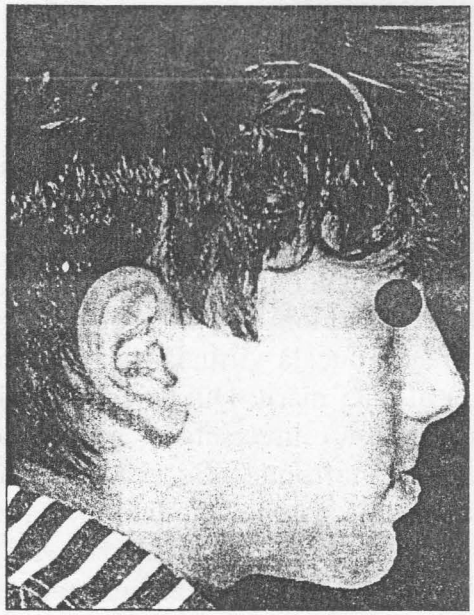

Fig. 150. A spectul profilului pacientului.

Fig. 151.Simetria feței.

Fig. 152 Proporția etajelor feței.

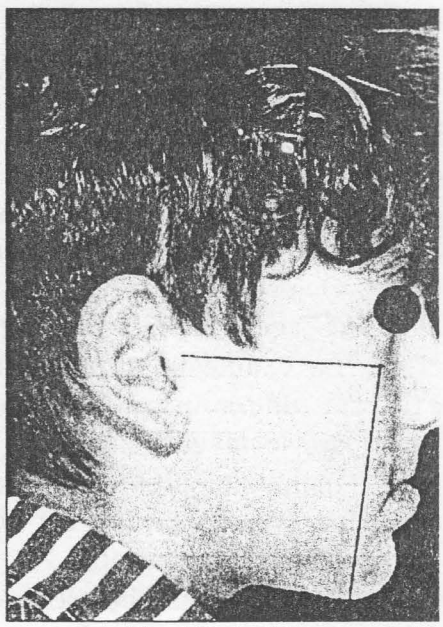

Fig. 153 Poziția punctului Gn față de Planul Orbito-frontal.

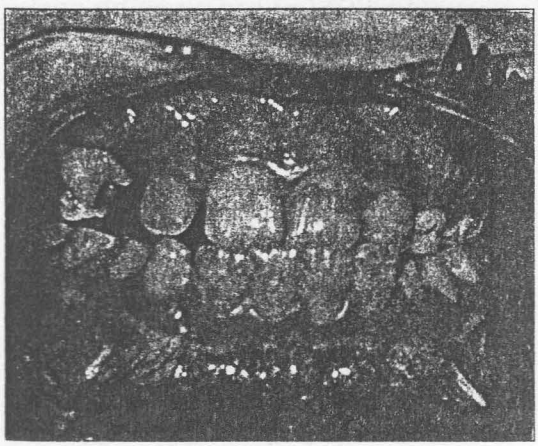

Fig. 158 Aspectul ocluziei de față

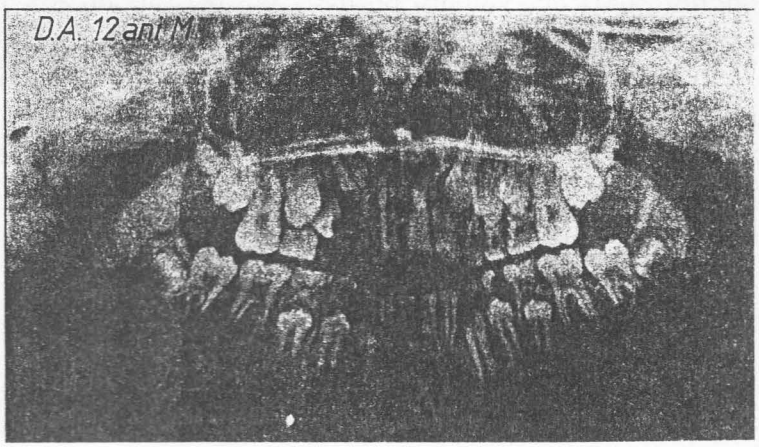

Fig. 159 Ortopantomografia pacientului

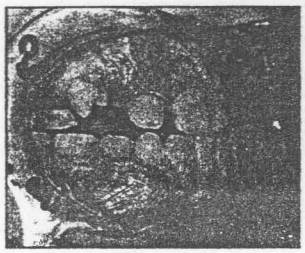

Fig. 154. Ocluzia pacientului, aspect de semiprofil de partea dreaptă.

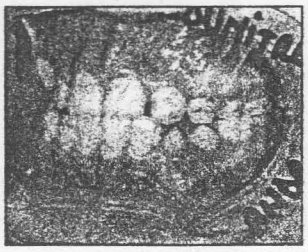

Fig. 155. Ocluzia pacientului, aspect de semiprofil de partea stângă.

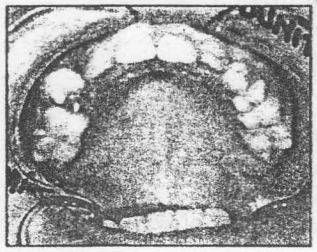

Fig. 156.Aspectul arcadei superioare.

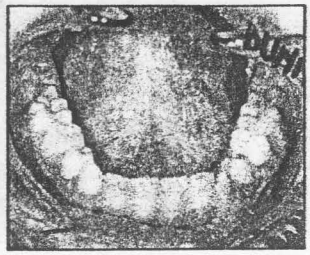

Fig. 157 Aspectul arcadei inferioare.

Fig. 160. Aspectul modelelor- ocluzie de faţă.

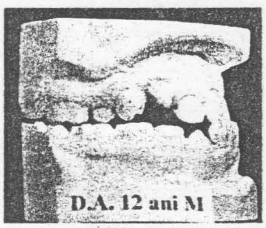

Fig. 161.Aspectul modelelor- profil de partea dreaptă.

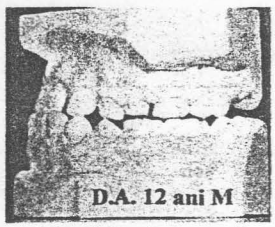

Fig. 162. Aspectul modelelor- profil de partea stângă.



Fig. 163. Aspectul pe model al arcadelor desfăcute.

Tabelul V Telaradiografia de profil şi interpretarea cefalometrică.

DIAGNOSTIC DIFERENŢIAL ŞI ANALIZE CLINICE

CEFALOMETRIE	NORMAL	1
FMIA	67°±3	55
FMA	25°±3	38
IMPA	88°±3	87
SNA	80°±2	76
SNB	78°±2	73
ANB	2°±2	3
Ao-Bo	2mm±2	-6
Plan de ocluzie	10°	15
Unghiul Z	75°±3	60
Buza superioară	/	10
Menton	/	14
H facială posterioară	45mm	39
H facială anterioară	65mm	72
Raportul posterior / anterior	0,69	0,54
ML/NL	20	41
I/I	133	127
FH S/I	0,8	0,86
NL/NSL	8	12
ML/NSL	8	51
Go	123±2	134

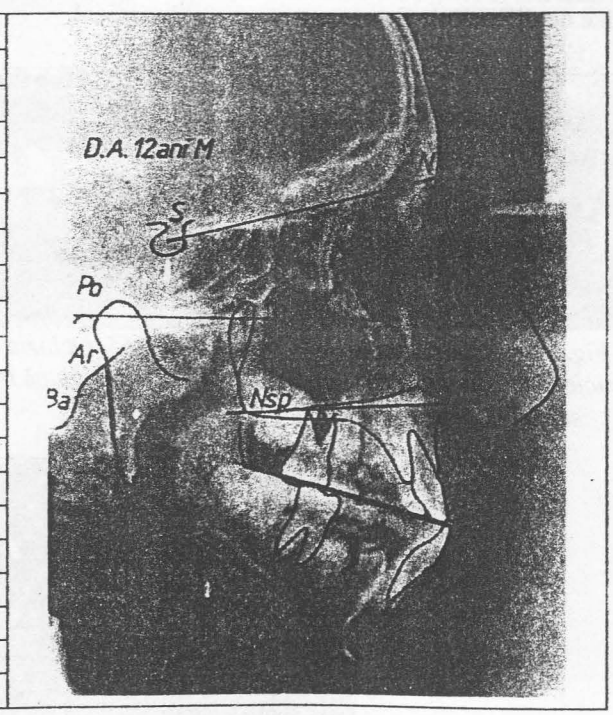

	Normal	Cef.	Coef.	Dif.
ANALIZA CRANIO-FACIALĂ	FMA 22°-28°	10	5	50
	ANB 1°-5°	-	15	-
	Unghiul Z 70°-80°	10	2	20
	Plan de ocluzie 8°- 12°	3	3	9
	SNB 78°-82°	5	5	25
	HFP-HFA 0,65-0,75	-	300	33
	Dificultate cranio-facială			137

ANALIZA SPAȚIULUI TOTAL	Ant.	Incongruența arc.dent.	-3	1,5	4,5
		Cor. Cef.	-9,6	1	9,6
		Țesuturi moi	-	0,5	
		TOTAL:	-12,6		
	Mijl.	Incongruența arc.dent	-	1	
			-	1	
		TOTAL:	-		
	Post.	Incongruența arc.dent	-6	0,5	3
		Creștere	+4		
		TOTAL:	-2		17,1
	TOTAL DENTAR:		-14,6		

INDEX DE DIFICULTATE	Dificultate cranio-facială	137
	Dificultate dentară	17,1
	DIFICULTATE TOTALĂ	154,1

Indice de dificultate foarte mare- caz chirurgical.

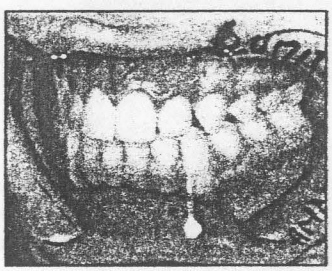

Fig. 164. Aspectul ocluziei pacientului din normă laterală stângă după tratament.

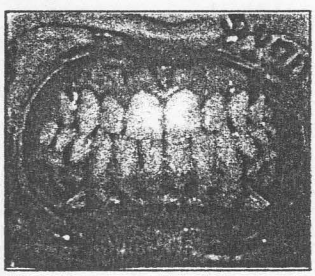

Fig. 165. Ocluzia de față a pacientului după tratament.

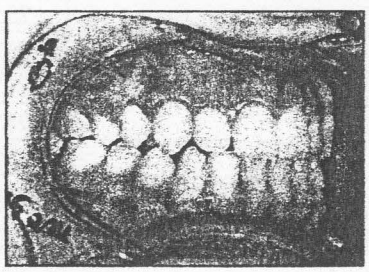

Fig. 166. Aspectul ocluziei pacientului din normă laterală dreaptă după tratament.

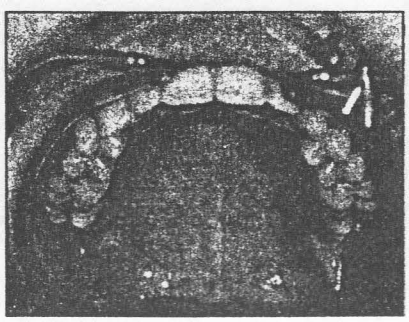

Fig. 167. Aspectul arcadei inferioare după tratament.

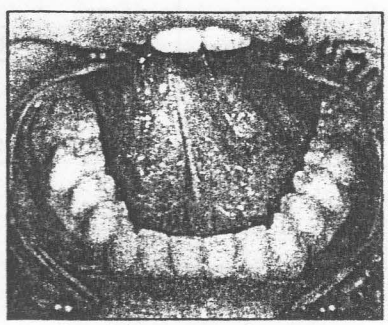

Fig. 168.Aspectul arcadei inferioare după tratament.

PARTEA B

1. PRINCIPII GENERALE DE TRATAMENT

1.1 METODE TERAPEUTICE, CLASIFICAREA APARATELOR ORTODONTICE

Tratamentul ortodontic şi ortopedic are ca scop rezolvarea anomaliilor dentomaxilare prin deplasări dentare, remodelări ale proceselor alveolare, stimulări sau frânări ale creşterii oaselor maxilare.

În acest scop sunt folosite în mod predominant aparate ortodontice, care sunt de fapt construcţii imaginate tocmai pentru a efectua deplasări dentare, modelări ale proceselor alveolare şi ale oaselor maxilare. Pe lângă aparatele ortodontice, rezolvarea unor cazuri de AnDM necesită şi manevre de chirurgie orală, gnatochirurgie, protetică sau terapie, cât şi exerciţii musculare şi funcţionale (de respiraţie, de deglutiţie etc.).

Tratamentul ortodontic poate fi:

- **profilactic**, atunci când urmăreşte îndepărtarea unor cauze potenţial generatoare de AnDM.
- **interceptiv**, atunci când se depistează o AnDM pe cale de instalare, se stabileşte cauza şi se îndepărtează aceasta, creând astfel condiţii unei evoluţii favorabile ulterioare a ApDM.
- **curativ**, atunci când se urmăreşte tratamentul unei AnDM existente. Tratamentul curativ poate fi:
  - limitat, dacă pacientul solicită rezolvarea unei probleme limitate şi aceasta este acceptabil din punct de vedere medical şi
  - comprehensiv, dacă se urmăreşte rezolvarea tuturor problemelor ortodontice şi ajungerea la o ocluzie eugnată.

În funcţie de vârsta pacientului şi timpul scurs de la instalarea anomaliei, tratamentul ortodontic poate fi precoce sau tardiv.

Medicului ortodont îi revine sarcina de a examina amănunţit pacientul (anamneză, examen facial, examen endobucal, examene complementare: studiu de model, examene radiografice, ca de exemplu ortopantomogramă şi teleradiografie) şi să decidă asupra planului de tratament şi etapizarea acestuia.

Tratamentul ortodontic poate viza mai multe obiective care deseori nu se pot atinge toate în aceeaşi etapă. De aceea trebuie stabilită ordinea prioritară de abordare a problemelor şi de asemenea mijloacele prin care acestea vor fi atinse.

În funcţie de situaţia clinică a pacientului, ortodontul va decide şi dacă, în vederea rezolvării anomaliei, va fi necesară efectuarea unor extracţii dentare (dinţi temporari, permanenţi sau supranumerari) sau dacă trebuie utilizate şi alte mijloace terapeutice ajutătoare tratamentului ortodontic (slefuiri dentare, tratament parodontal, tratament protetic, tratament chirurgical).

În vederea descrierii componentelor aparatelor ortodontice, este utilă **clasificarea** lor, ce se poate realiza după mai multe criter

1. după natura forţelor ortodontice:

a. aparate ortodontice **mecanice (active)** - acestea sunt dotate cu elemente mecanice care declanşează forţe mecanice (de exemplu un şurub ortodontic, un element de sârmă elastică) indiferent de efectuarea unor funcţii ale ApDM (de exemplu contracţii musculare de închidere a gurii, deglutiţie etc.).

b. aparate ortodontice **funcţionale** - acestea nu introduc forţe mecanice la nivelul ApDM, ci prin construcţia lor transformă forţele proprii ApDM în forţe ortodontice corectoare. De ex. un plan înclinat acrilic nu va avea nici o acţiune atât timp cât pacientul stă cu gura deschisă, dar în momentul în care acesta va efectua o contracţie de închidere a gurii, forţa musculară a muşchilor ridicători va întâlni planul înclinat, se va descompune faţă de acesta, dând naştere la o forţă ortodontică orizontală, care va duce la deplasarea mandibulei şi la înclinarea dinţilor ce vin în contact cu el;

c. aparate ortodontice **pasive** - acestea sunt aparatele de contenţie şi menţinătoarele de spaţiu din componenţa aparatelor ortodontice, care au ca rol păstrarea spaţiului pentru dinţii succesionali sau pentru refacerea protetică a breşei;

d. aparate **mixte** - sunt cele care prezintă combinaţii de componente ce aparţin celor trei categorii expuse mai sus.

2. **după modul de racordare la arcadele dentare:**

a. aparate **fixe**, care se cimentează sau se lipesc cu ajutorul unor substanţe de colaj (compozite, glasionomeri) pe dinţi şi care se îndepărtează doar la sfârşitul tratamentului;

b. aparate **mobile**, care pot fi îndepărtate de pe câmpul maxilodentar în timpul tratamentului. Ele pot fi la rândul lor de două feluri:

- aparate **mobilizabile**, ce pot fi îndepărtate şi repuse pe câmpul maxilodentar, dar care în timpul în care se află în cavitatea bucală sunt fixate de arcadele dentare cu ajutorul unor mijloace de agregare (croşete, gutiere);
- aparate **integral mobile**, care stau liber în interiorul cavităţii bucale, nefiind prinse de arcadele dentare cu nici un element. Acestea sunt aparatele funcţionale, care încearcă pe această cale să stimuleze cât mai multe contracţii musculare ale pacientului, contracţii, efectuate pentru a reţine aparatul endobucal.

3. **după repartizarea zonelor de spijin şi de acţiune**. (Pentru a acţiona la nivelul unor structuri, de exemplu pentru a deplasa un dinte, forţa ortodontică trebuie să se sprijine la nivelul altor structuri, de exemplu 3-4 dinţi vecini):

a. aparate ortodontice **intraorale**, la care atât zona de sprijin cât şi cea de acţiune se află în interiorul cavităţii bucale. Acestea pot fi:

- aparate **monomaxilare**, ce au şi zona de sprijin şi cea de acţiune la nivelul aceluiaşi maxilar. Dacă zona de sprijin şi cea de acţiune au aceeaşi valoare de rezistenţă atunci aparatul se numeşte "cu acţiune reciprocă";
- aparate **intermaxilare**, ce au zona de sprijin la nivelul unui maxilar şi zona de sprijin la nivelul celuilalt maxilar;
- aparate **bimaxilare**, ce acţionează la nivelul celor două maxilare;

b. aparatele **intra-extraorale**, ce au zona de acţiune în interiorul cavităţii bucale şi zona de sprijin în afara acesteia (calota craniană, regiunea nucală etc.)

c. aparatele **extraorale**, la care atât zona de sprijin cât şi cea de acţiune se află în afara cavităţii bucale.

1.2 TRATAMENTUL CURATIV

1.2.1 PRINCIPIILE TRATAMENTULUI CURATIV

În situaţii optime exercitarea funcţiilor normale ale aparatului dentomaxilar necesită adaptarea articulaţiei dentodentare la dezvoltarea tridimensională a craniului facial.

În condiţii mai puţin favorabile instalării mecanismelor de adaptare ocluzală, apare o gamă largă de anomalii dentomaxilare, însoţite de afectarea articulaţiei temporo-mandibulare şi a musculaturii periorale. Toate se însoţesc de instalarea unor tulburări funcţionale variate, care la rândul lor devin factori etiologici sau de agravare a anomaliilor.

Instalarea mecanismelor de dezechilibrare poate apărea la orice vârstă şi din multe cauze, iar obiectivul terapiei ortodontice este de a întrerupe, a inversa sau a corecta şi controla aceste mecanisme precum şi de a minimaliza efectul lor.

Forţele care acţionează asupra dinţilor, atât în momentele de echilibrare cât şi de dezechilibrare, pot fi de mai multe feluri, dar efectul lor asupra dinţilor va fi determinat de dezechilibrul de forţe de vecinătate.

Deplasările ortodontice se obţin introducând o forţă nouă în echilibrul existent, care va determina realizarea unui nou echilibru într-o nouă poziţie.

Succesul şi stabilitatea rezultatului ortodontic depind de echilibrul de forţe dinaintea tratamentului, din timpul acestuia, cât şi de cel creat conştient, la sfârşitul lui.

Echilibrul de forţe din jurul arcadelor dentare este deosebit de complex şi se poate împărţi în forţe care ţin de dezvoltare şi forţe de vecinătate, care sunt determinate atât de structuri, cât şi de funcţii, acţionând prin intermediul coroanei dentare.

Forţele care ţin de dezvoltare influenţează în cea mai mare măsură poziţia dinţilor şi stabilirea relaţiilor de ocluzie. Ele sunt determinate de dezvoltarea maxilarelor, a articulaţiei temporo-mandibulare, de forţele de erupţie determinate de membrana parodontală, de poziţia maselor musculare etc.

Forţele de vecinătate sunt generate de raporturile cu musculatura limbii, cu muşchiul buccinator, de forţa muşchilor ridicători, de forţele ocluzale, de obiceiurile vicioase (interpoziţii cu sau fără sugere, vicii de postură sau malpoziţii) sau de acţiunea iatrogenă, stomatologică în general, ori ortodontică, în special.

Fiecare din forţe acţionează pe o direcţie unică, dar deplasarea dinţilor se va face pe o rezultantă a acestui ansamblu de forţe simultane din sistemul dento-facial.

Toate acestea trebuie luate în considerare atunci când se pune problema realizării aparatelor ortodontice şi cu deosebire a celor mobilizabile, a căror interacţiune cu totalitatea funcţiilor aparatului dento-maxilar este maximă.

Toate forţele de vecinătate, indiferent de proveniența lor, sunt aplicate pe coroana dinţilor, dar, indiferent de origine, trebuie luate cu adevărat în considerare durata, intensitatea, felul în care forţa îşi exercită efectul asupra dinţilor.

Elementele ortodontice care dezvoltă forţe trebuie să acţioneze perpendicular pe suprafaţa dintelui iar dintele va urma o direcţie rezultantă între direcţia forţei şi rezistenţa care i se opune acestuia (fig.1.1.).

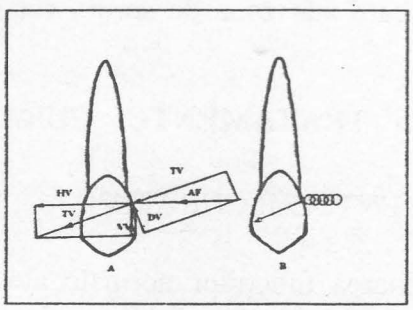

Fig. 1.1. Descompunerea forţelor pe suprafaţa dinţilor. A: Forţa acţionează pe suprafaţa dentară şi se descompune într-un vector de deplasare dentară (TV) şi un vector de dislocare (DV) care tinde să deplaseze aparatul ortodontic. Vectorul de deplasare dentară se descompune la rândul lui, datorită rezistenţei parodontale, într-o componentă orizontală HV şi una verticală VV. B: Modul de contact succesiv al elementului ortodontic cu coroana dentară (după Thurow).

1.2.2 FORŢELE ORTODONTICE UTILIZATE ÎN DEPLASAREA DINŢILOR

Forţa ortodontică. Din punct de vedere al forţei utilizate în deplasarea dintelui, se pun în discuţie trei aspecte:

- ritmul de aplicare;
- intensitatea forţei;
- rezistenţa ţesuturilor asupra cărora se aplică.

În ceea ce priveşte ritmul de aplicare al forţei, este foarte important cuplul: *durată de acţiune – durată de repaus.* Din acest punct de vedere, distingem trei tipuri de forţe:

Forţele intermitente. Modul lor de acţiune este caracterizat de alternanţa cotidiană a perioadelor de acţiune şi a celor de repaus. Sunt produse de aparate mobile, activatoare, dispozitive extraorale, dispozitivul acţionând doar o parte din zi. Dispozitivele extraorale generează forţe puternice, iar perioada de inactivitate de peste zi permite ţesuturilor să se odihnească şi circulaţiei întrerupte să se reia.

Forţele discontinue. Sunt produse de firele rigide (*edgewise clasic)* care au un raport sarcină/flexie ridicat. Sunt caracterizate de alternanţa perioadelor de repaus, ce permit organizarea ţesuturilor. Forţa, importantă pe parcursul activărilor, diminuează foarte rapid din momentul deplasării dintelui.

Forţele continue. Sunt distribuite de aparatele fixe şi resorturile cu acţiune îndelungată, care prezintă un raport slab sarcină/flexie. Intensitatea lor rămâne aproximativ constantă pe tot parcursul deplasării dintelui şi nu solicită reactivări frecvente. Sunt lejere şi nu provoacă compresiuni exagerate ale ligamentului şi, prin urmare, hialinizarea. Folosite cu discernământ, fără a provoca presiuni localizate, acestea sunt forţele care permit deplasarea dentară cu cea mai mare rată.

Având în vedere *intensitatea* forţei ortodontice, ele pot fi împărţite în:

Forţe mici, lejere, care nu depăşesc 30-40 g/dinte monoradicular. Ligamentul periodontal este presat, dar nu strivit. Vasele sanguine sunt încă vizibile. În decurs de 24 – 48 ore îşi fac apariţia, de-a lungul suprafeţei de os supuse presiunii, mieloplaxe şi se iniţiază resorbţia directă a osului alveolar, iar în spaţiile reticulare are loc depunerea de osteoid.

Forţe mari. Sub efectul lor, ligamentul periodontal este strivit între dinte şi peretele alveolar. Vasele sanguine sunt închise, iar ligamentul periodontal devine acelular şi hialin în aparenţă. Osteocitele osului de dedesubt dispar. Aceste zone sunt deseori bine localizate, iar mieloplaxele apar adiacent la ele şi în spaţiile reticulare ale osului de dedesubt. Astfel se îndepărtează zona hialinizată şi corticala, dintele deplasându-se în cele din urmă. Dacă domeniul de acţiune (distanţa de acţiune) al arcului a fost mare, forţa aplicată va rămâne excesivă şi vor apărea noi zone de hialinizare.

Este dificil să determinăm forţa ideală în mod individual ce trebuie aplicată fiecărui dinte pentru a obţine o deplasare dată în condiţii ideale.

Ceea ce contează în realitate este presiunea realmente aplicată şi nu forţa iniţială, care poate fi crescută sau diminuată de către sistemul de transmisie utilizat şi de către direcţia deplasării în raport cu axul mare al alveolei.

La presiune egală fiecare subiect reacţionează diferit, în funcţie de caracteristicile sale individuale: rigiditatea substanţei fundamentale intercelulare, gradul de mineralizare şi maturizare a osului, precum şi rezistenţa mecanică a ţesuturilor.

1.3 DEPLASAREA DENTARĂ

Reacţiile dinţilor şi ale ţesuturilor de susţinere. Aplicarea oricărei forţe pe un dinte supune schematic ligamentul şi osul alveolar unei presiuni de partea opusă forţei şi unei tensiuni de aceeaşi parte cu ea.

Se admite, de mult timp, că osul vecin dintelui reacţionează la presiune prin resorbţie, iar la tracţiune, prin apoziţie (fig.1.2.).

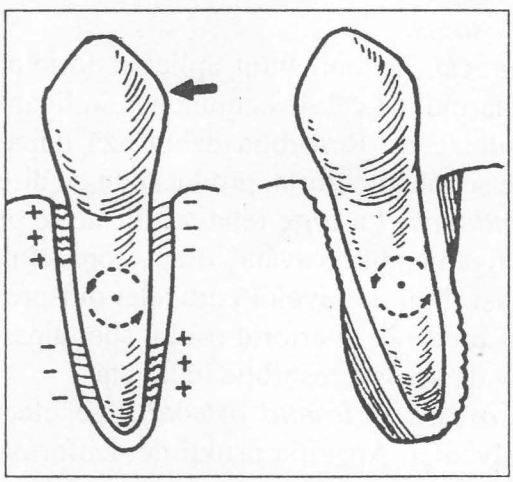

Fig. 1.1. Reacţia osului alveolar la deplasările dentare.

În realitate, fenomenele observate nu sunt decât rezultanta unei infinităţi de mici modificări intraalveolare, fiind mai corect să se spună că zonele de resorbţie sunt mai numeroase de partea presiunii, ducând la o adevărată remodelare.

Reacţiile ligamentului parodontal. Complexul ligamentar parodontal este alcătuit din :

- un sistem hidraulic, care cuprinde substanţa fundamentală, vasele sanguine şi elementele celulare;
- fibrele parodontale propriu-zise.

A.Reacţiile sistemului hidraulic. Neţinând cont de fibre, putem considera spaţiul periodontal ca un sistem hidraulic compus din vase cu sânge, substanţă fundamentală şi celule (fibroblaste, osteoclaste, osteoblaste).

Odată aplicată pe dinte o forţă care depăşeşte presiunea sanguină din interiorul capilarelor (între 25 şi 30 g/cm^2), se produce un colaps al vaselor, cu expulzarea de sânge către ţesuturile vecine.

În momentul aplicării forţelor ortodontice importante, presiunea rămâne ridicată chiar şi după ieşirea sângelui. Fluidele interstiţiale ies, la rândul lor, din parodonţiu, mai lent decât sângele, căci vâscozitatea lor este mai mare, ele nedispunând de reţea de circulaţie.

Într-un ultim stadiu şi sub influenţa unei forţe mari şi prelungite, celulele dispar din spaţiul periodontal; este faza de hialinizare, numită astfel datorită aspectului vitros, hialin, pe care îl capătă ligamentul pe preparatele histologice.

B.Reacţia fibrelor parodontale. Se traduce schematic printr-o tensiune, o întindere de partea opusă deplasării dintelui, şi printr-o compresiune de partea unde dintele se deplasează

- *Tensiunea fibrelor:* fibrilele de colagen nu sunt elastice, doar gruparea lor în smocuri, apoi în fascicule de fibre în interiorul cărora ele sunt încolăcite le conferă o anumită elasticitate.

- *Compresia fibrelor:* se produce prin reorganizarea la nivel molecular.

Cât timp rămân alungite sau comprimate, fibrele periodontale opresc mişcarea dintelui şi păstrează capacitatea de a se reface imediat ce forţa încetează, provocând o recidivă a deplasării.

C. Reacţiile osului alveolar.

A. Resorbţia osoasă.

-Resorbţia directă. În momentul aplicării forţelor de intensitate scăzută, se constată o creştere rapidă a numărului de celule conjunctive în ligament şi apariţia a numeroase osteoclaste în lacunele osului subiacent. Resorbţia debutează după câteva ore şi se prelungeşte în mod regulat, pe măsură ce se menţine forţa, producându-se direct la nivelul laminei dura.

- *Resorbţia indirectă.* La forţe relativ ridicate se provoacă o hialinizare mai mult sau mai puţin importantă a ligamentului, având drept consecinţă lipsa instalării resorbţiei osoase pe lamina dura. În acelaşi timp, la nivelul corticalei dinspre osul spongios, îşi fac apariţia zone de resorbţie osoasă, mai precis în interiorul osului spongios, în spaţiile medulare. Tot peretele osos va fi erodat progresiv de această resorbţie indirectă.

B. Apoziţia osoasă şi ţesutul osteoid. Sub efectul tracţiunii, osul nou se depune pe suprafaţa internă a alveolei. Apoziţia osului de neoformaţie debutează prin formarea unui ţesut de tranziţie osteoid, care reprezintă trama organică pe care se va depune, ulterior, substanţa minerală pentru a forma osul complet. El nu este resorbabil.

D. Reacţiile cementului şi ale dentinei se pot concretiza prin:

Resorbţiile radiculare:

- marginale (repararea lor se produce prin apoziţie secundară de cement);
- apicale (nu refac în totalitate ţesutul dentar distrus).

După Julien Philipe, resorbţiile sunt mai importante în funcţie de vârsta pacientului, de terenul acestuia, cât şi de factorii locali, la adult mai mult decât la copil, la anumiţi subiecţi mai predispuşi, la acelaşi individ, la anumiţi dinţi.

Hipercementoza. Este destul de rară.

Diferitele stări fiziologice, cum ar fi sarcina, influenţează dezvoltările dentare în cadrul modificărilor de ordin general produse în organismul femeii însărcinate

Tipurile de deplasare dentară. Forţele ortodontice se aplică pe dinţi prin intermediul coroanei şi sunt transmise ţesuturilor de sprijin prin intermediul rădăcinii. Prin complexul mecanic astfel creat se poate ajunge, după modul de legătură cu dintele, la diferite tipuri de deplasări dentare. Astfel, se disting patru tipuri de deplasări dentare ortodontice :

- versiunea – înclinarea;
- gresiunea – deplasarea corporală;
- rotaţia – mişcarea în jurul axului;
- mişcarea de torque.

Mişcarea de înclinare (versiune). Se produce de fiecare dată când o forţă se aplică pe un dinte care nu este împiedicat să basculeze.

Coroana şi rădăcina se deplasează simultan, dar în sens invers (fig.1.3.).

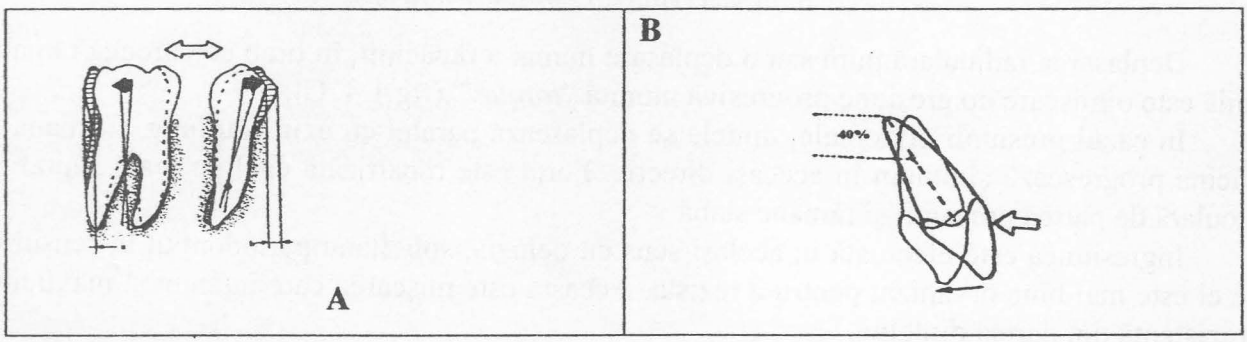

Fig. 1.2. Mişcarea de înclinare a dinţilor sub acţiunea forţelor ortodontice. A : În sens proximoaproximal: a, dinte pluriradicular; b, dinte monoradicular. B: În sens vestibulooral.

Această mişcare se realizează în mod obişnuit cu resorturi plasate pe aparate mobile sau fixe nerigide, dintele pivotează în jurul unei axe, situată între treimea mijlocie şi treimea apicală, care este axa de rotaţie sau hipomoclionul.

Situarea hipomoclionului depinde de :

- lungimea rădăcinii, acesta urcând cu cât rădăcina este mai bine implantată;
- rezistenţa mecanică a ţesuturilor de susţinere a dintelui;
- intensitatea forţei, prin aceea că modifică rezistenţa alveolară (prin flexie);
- tipul de deplasare realizat.

La pluriradiculari, centrul de rotaţie se situează între rădăcini, aproximativ în mijlocul septului osos.

Mişcarea de gresiune (deplasare corporală). Se poate realiza în diferite maniere, şi anume:

- în plan orizontal, fiind vorba de o gresiune mezială sau distală, vestibulară sau lingual;
- în sens vertical, când se produc ingresiuni sau egresiuni (fig.1.4. A, B).

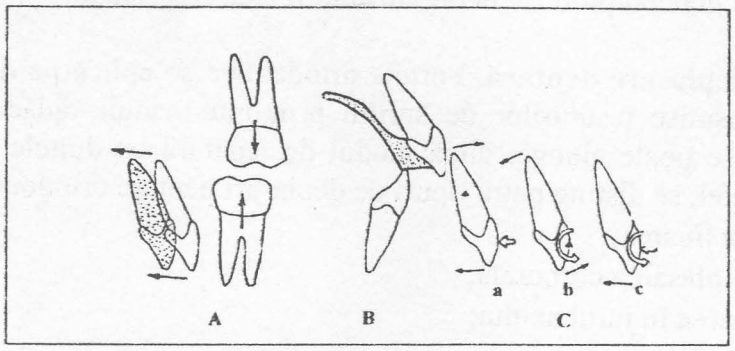

Fig. 1.3. Mişcarea de gresiune dentară. A: În plan orizontal.

B: În plan vertical. C: Mişcarea de torque.

Deplasarea radiculară pură sau o deplasare numai a rădăcinii, în timp ce coroana rămâne stabilă este o mişcare de gresiune progresivă numită *"torque"* .(fig.1.4. C).

În cazul gresiunii orizontale, dintele se deplasează paralel cu axul său lung. Coroana şi rădăcina progresează simultan în aceeaşi direcţie. Forţa este repartizată egal pe toată suprafaţa radiculară de partea presiunii şi rămâne slabă.

Ingresiunea este efectuată în acelaşi sens cu ocluzia, solicitând periodonţiul în sensul în care el este mai bine organizat pentru a rezista. Aceasta este mişcarea care întâmpină maximum de rezistenţă din partea dintelui.

Egresiunea se face în sensul erupţiei dentare şi este mai uşor de realizat, când forţele ocluzale nu se opun.

Mişcarea de rotaţie. Este o mişcare de pivot în jurul axului mare radicular (fig.1.5.).

Mişcările ortodontice la adult prezintă, totuşi particularităţi în comparaţie cu cele realizate la copii.

Mişcarea de torque. Torque-ul este o deplasare a rădăcinii dintelui în plan vestibulo-oral, în timp ce coroana este menţinută pe loc. Forţa este repartizată pe toată suprafaţa radiculară, de partea presiunii. Ea nu trebuie să depăşească 50 – 60 g forţă pentru un monoradicular (Graber). Poate fi obţinută cu ajutorul unor cupluri de forţe realizate între arcurile vestibulare şi baza aparatelor mobile sau între arcul vestibular şi cel palatinal al aparatului Mollin.

Dar varianta în care acest model de deplasare este controlat optim este în cadrul aparaturii fixe poliagregate actuale, prin utilizarea arcurilor rectangulare.

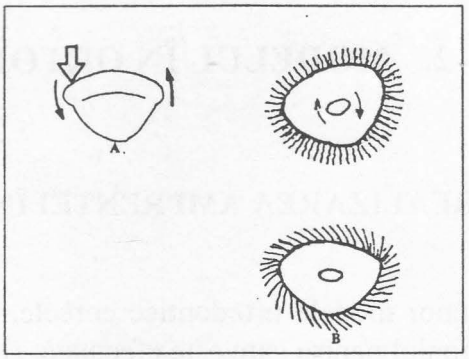

Fig. 1.4. Mişcarea de rotaţie. A: Deplasarea dintelui sub acţiunea forţei ortodontice.

B: Modificarea poziţiei fibrelor parodontale în mişcarea de rotaţie dentară.

Coeficientul de deplasare dentară. Poate fi considerat ca un coeficient acceptabil al deplasării dentare (1 mm/lună) (Walter, Chateau, Ricketts); acesta este dependent de o serie de factori: forţa aplicată, vârsta pacientului. Aceasta influenţează coeficientul de deplasare. Astfel, la adult, ligamentul periodontal fiind mai puţin celular decât la copii iar osul mai dens, rata deplasării dentare va fi mai mică decât la copil.

Aceste considerente de ordin general vor avea un răsunet pe terenul pacientului, înregistrându-se o serie întreagă de variaţii individuale datorate, pe de o parte, condiţiilor anatomice specifice (mineralizare osoasă, tip constituţional, structură osoasă), cât şi modelului de reactivitate neurohormonal.

1.3.1 EFECTELE NEGATIVE ALE DEPLASĂRII DENTARE

În general, deplasarea dentară în condiţii normale ar trebui să se desfăşoare fără modificări nedorite. Dar, se citează: resorbţii mici ale cementului pe părţile laterale ale rădăcinii şi resorbţii radiculare apicale – o problemă de mare gravitate – ce pot apărea în special la dinţii care au suferit mişcări de translaţie sau care, în timpul deplasării, s-au sprijinit cu apexul pe corticala vestibulară sau palatinală a osului alveolar. Aceasta impune oprirea deplasării dentare pentru a permite refacerea cu cement secundar, măcar parţial, a apexului dentar. Reînceperea tratamentului se face numai cu foarte multă prudenţă.

2. MODELUL ÎN ORTODONȚIE

2.1 REALIZAREA AMPRENTEI ÎN ORTODONȚIE

Pentru obținerea unor modele ortodontice corecte, trebuie ca amprenta să redea câteva elemente subordonate scopului pentru care este efectuată, şi anume:

- arcadele dentare;
- arcadele alveolare în întregime;
- formațiunile moi, care interferează cu arcadele dentare sau alveolare (frenuri, bride cicatriceale).

Sub acest aspect, amprenta în ortodonție este o amprentă extensivă şi, din acest motiv, trebuie luate măsuri speciale ca relațiile obținute prin amprentare să nu fie alterate.

Amprentarea arcadelor alveolodentare la copiii cu anomalii urmează o anumită secvență de operațiuni, şi anume:

- medicul explică pacientului conținutul şi tehnica operațiunilor la care va fi supus (se va utiliza un limbaj adecvat vârstei micului pacient); se va începe întotdeauna cu amprenta arcadei inferioare, aceasta fiind mult mai uşor de suportat;
- alegerea lingurii: după o prealabilă inspecție a arcadelor, medicul alege lingura care este probată în cavitatea bucală a pacientului, în felul următor:
  - lingura inferioară: după introducerea ei în cavitatea bucală, se aşează cu porțiunea inferioară peste zonele retromolare, pe care trebuie să le cuprindă, după care se aplică încet peste arcadă, pentru a urmări în ce măsură arcul dentar este cuprins în interiorul lingurii;
  - lingura superioară se alege asemănător cu cea inferioară, urmărindu-se în acelaşi timp ca, odată aplicată fiind pe arcade, să nu basculeze pe bolta palatină, iar zona tuberozitară să fie bine cuprinsă.

  Mici modificări ale lingurii se pot face prin ajustare cu un cleşte de tip crampon.

Odată cu proba lingurilor, în cavitatea bucală se imaginează şi viitorul ax al mişcărilor ce trebuie executate, de introducere şi extragere a amprentei din cavitatea bucală. Astfel, în cazul unei proalveolodonții, amprenta va trebui desprinsă întâi distal şi de abia după aceea în zona frontală, spre a evita deteriorarea sa în zona anterioară. Situația se schimbă într-o retroalveolodonție, când desprinderea amprentei trebuie făcută întâi în zona frontală.

Crearea retențiilor suplimentare pe portamprente are ca scop retenționarea optimă a materialului de amprentă, deoarece câmpurile ortodontice prezintă, de regulă, o retentivitate excesivă (legată de numeroasele malpoziții şi incongruențe). Alt motiv îl constituie faptul că amprenta va fi îndepărtată de pe arcade, fiind tracționată de mâner, marginile acesteia putând depăşi portamprenta în unele zone cu mai mult de 10-15 mm. Materialul de amprentă trebuie să facă corp comun cu lingura.

Un al treilea motiv îl constituie faptul că, în ortodonție, amprenta se toarnă de două ori: prima dată constituind modelul de lucru (pe care va fi realizată construcția ortodontică), iar a doua oară modelul de studiu.

Cele mai bune retenții le oferă lingurile cu găuri, care asigură zone de retenție întinse și repartizate pe toată lungimea portamprentei. Se utilizează și benzi pânzate adezive, care se aplică pe marginile lingurii.

Lingurile se usucă foarte bine și nu mai pot fi probate în gura pacientului decât sub imperativul refacerii sistemelor de retenție.

Materialele de amprentă cele mai utilizate sunt din grupa alginatelor, care corespund sub toate aspectele. Pot fi folosite pentru situații speciale și materiale de tip siliconic.

Tehnica de amprentă. Se începe cu amprenta arcadei inferioare:

- lingura se încarcă cu materialul de amprentă pregătit după indicațiile fabricantului și se introduce cu porțiunea ei distală peste spațiul retromolar;
- pacientul este invitat să ridice limba spre bolta palatină și, pe măsura așezării lingurii peste arcadă, aceasta este alunecată spre mezial, astfel încât să se permită totuși aplicarea ei până la capăt. În acest moment lingura este menținută pe arcadă;
- lingura este menținută de operator cu 2 mâini, introducând degetul arătător de la fiecare mână în gura pacientului și degetul mare în contrafort, pe marginea inferioară a mandibulei. Această relație oferă o poziție deosebit de stabilă, chiar și la pacienții mai puțin „cuminți".

Amprenta superioară este asemănătoare:

- după aplicarea porțiunii distale a lingurii la nivelul tuberozităților, lingura alunecă spre mezial și se aplică pe arcadă până sunt cuprinși incisivii superiori;
- în acest moment operatorul ridică buza superioară a pacientului cu degetele mâinii stângi și cu mâna dreaptă împinge în vestibulul superior materialul de amprentă refluat;
- menținând buza superioară ridicată, operatorul aplică lingura complet pe arcadă, după care o împinge spre distal, până în poziția limită;
- în acest moment pacientul este invitat să execute manevra Valsalva; operatorul trece în spatele pacientului, menținând lingura superioară cu degetele arătătoare în zonele laterale și, îmbrățișând capul pacientului, îl apleacă ușor anterior.

După îndepărtare, amprentele vor fi foarte bine spălate și controlate (dinți, procese alveolare, margini, lungime, grosime, eventuale goluri etc).

Spălarea amprentei se face cu un jet de apă rece, cu mică presiune, pentru a evita desprinderea alginatului de pe lingură ori accidentarea lui sau pentru a îndepărta resturile de sânge și salivă.

De multe ori, din considerente obiective sau din greșeli de tehnică, amprentele pot prezenta diverse imperfecțiuni privind lungimea marginilor vestibulare, feței vestibulare a dinților, feței orale etc. Sub acest aspect, în funcție de scopul urmărit, rămâne la latitudinea medicului să hotărască repetarea sau nu a amprentei.

Se vor turna două rânduri de modele din ghips tare. Pentru a putea fi utilizate, modelele trebuie pregătite, soclate și eventual reparate micile imperfecțiuni date de turnare.

2.2 MODELUL DE LUCRU

Modelul de lucru trebuie să îndeplinească câteva condiții, și anume:

- manevrare ușoară în timpul execuției diverselor componente ale aparatului ortodontic;
- executarea unor operațiuni tehnice direct pe el fără a se deteriora;

- manevrare cu uşurinţă în lucrul cu diverse aparate utilizate în laboratorul de tehnică dentară (aparate de baropolimerizare, de fotopolomerizare etc.);.
- să aibă o rezistenţă suficientă pentru a nu se sparge.

În acest scop soclul modelului de lucru trebuie să fie de 1,5-2 cm, în general din ghips tare.

2.3 MODELUL DE RECONSTITUIRE PLASTICĂ

Modelul de reconstituire plastică (modelul de set-up diagnostic, fig. 2.1.) = un model efectuat pentru a simula reîmpărţirea spaţiului de pe arcadă în urma extracţiei unui dinte şi deplasarea vecinilor lui în spaţiul postextracţional.

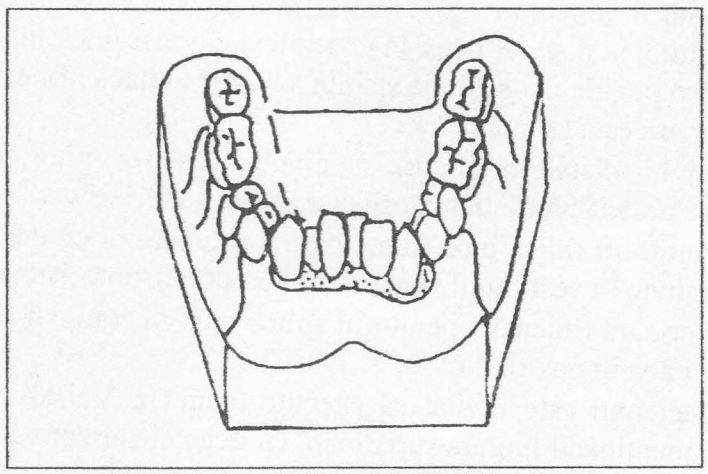

Fig. 2.1. Arcada dentară separată în zona cu înghesuire dentară de soclul modelului prin ceară turnată.

Indicaţii:

- la înghesuirile frontale inferioare datorate unei discrepanţe dentodentare (neconcordanţă între lăţimile meziodistale ale dinţilor superiori şi inferiori);
- pentru alegerea celui mai indicat dinte pentru extracţie (de exemplu, incisiv central, incisiv lateral, premolar 1 etc.).

Realizare:

- amprentarea arcadei;
- spălarea urmelor de salivă din amprentă;
- îndepartarea excesului de apă;
- turnarea coroanelor dentare dintr-un moldano dur;
- netezirea cu un instrument bont umezit, în zona în care urmează să efectuăm deplasări dentare;
- realizarea în restul arcadei a unor retenţii prin striarea cu un instrument ascuţit;

- după întărirea ghipsului, se aplică un strat subţire, uniform de ceară topită peste zona în care se vor deplasa dinţii;
- după răcirea acesteia se toarnă restul modelului în mod obişnuit;
- la demularea modelului, coroanele dentare din zona separată cu ceară se vor desprinde de restul modelului;
- se notează identitatea fiecărui dinte pe feţele lor vestibulare;
- se separă fiecare coroană dentară în parte din fragmentul desprins, fără a reduce lăţimea meziodistală a dinţilor separaţi;
- dinţii sunt repuşi pe model prin lipirea cu ceară în poziţiile iniţiale, folosind modelul obişnuit ca reper.

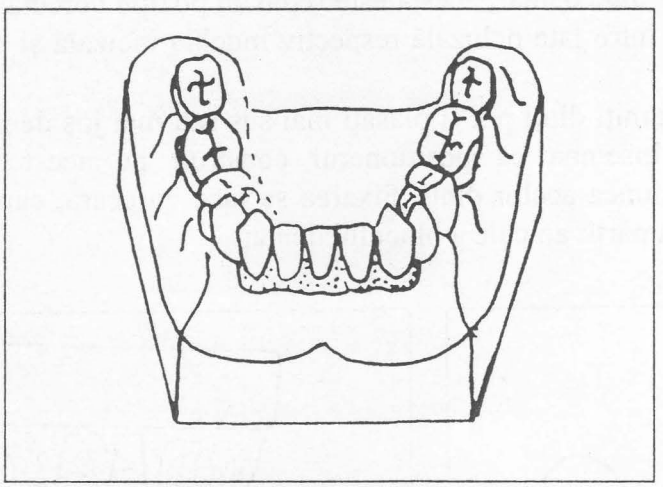

Fig. 2.2. Modelul de reconstituire plastică cu simularea extracţiei unui incisiv şi alinierea celorlalţi dinţi frontali.

În cabinet, medicul va simula "extracţia" unui dinte şi va rearanja dinţii rămaşi fixându-i cu ceară, astfel încât spaţiul să fie închis integral (fig. 2.2.). Simularea se poate face şi prin tatonări succesive, pentru a se face alegerea dintelui a cărui extracţie va crea spaţiul optim pentru realinierea celorlalţi.

2.4 MODELUL SET-UP

Modelul set-up = un model de reconstituire plastică la care aproape toti dinţii sunt secţionati de pe soclul modelului în scopul de a-i poziţiona tridimensional cât mai precis.

Indicaţii:

- pentru confecţionarea unor aparate ortodontice denumite "positioner" (realizate din materiale elastice asemănătoare celor folosite de sportivi pentru protecţia arcadelor dentare, în scopul de a finisa anumite poziţii dentare, cât şi pentru a păstra rezultatul terapeutic obţinut la sfârşitul terapiei ortodontice active).

Realizare:

- amprentarea modelului pentru dublarea sa;
- demularea modelului;
- notarea pe coroana dentară a dintelui a distanței între fața ocluzală sau muchia incizală a fiecărui dinte şi soclul modelului;
- se practică două secțiuni verticale şi una orizontală, desprinzându-se cu grijă potcoava astfel secționată (fig. 2.3.);
- se secționează dinții fără a afecta dimensiunea lor meziodistală;
- partea apicală a dinților trebuie prelucrată asemănător cu o rădăcină conică de dinte monoradicular (trunchi de con cu baza mare la nivelul coletului şi baza mică situată apical). Aceasta este necesară pentru a putea repoziționa dinții prin rotire sau înclinare fără ca mişcarea să fie împiedicată de muchii;
- după prelucrarea unui bloc dentar, acesta este repus în poziție corectată pe restul modelului, măsurând ca distanța între fața ocluzală respectiv muchia incizală şi soclul modelului să se păstreze (fig. 2.4.);
- în situații speciale anumiți dinți pot fi plasați mai sus sau mai jos decât distanța înregistrată inițial. Aceasta va însemna că positionerul construit pe acest model va determina ingresiunea sau egresiunea acelor dinți. Fixarea se face cu ceară, care va umple şi spațiile rămase după subțierea părții apicale a blocului dentar.

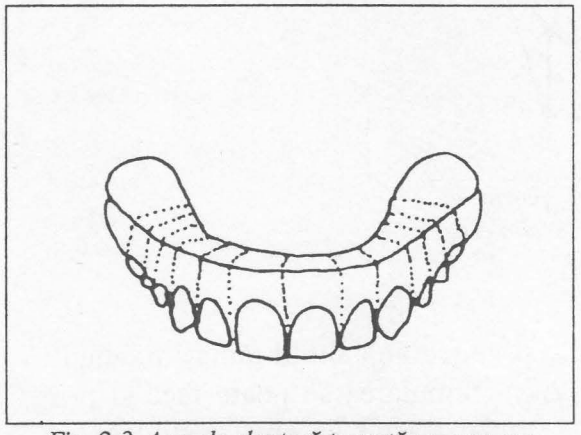

Fig. 2.3. Arcada dentară turnată separat sau secționată de pe soclul modelului cu trasarea viitoarelor separări ale dinților.

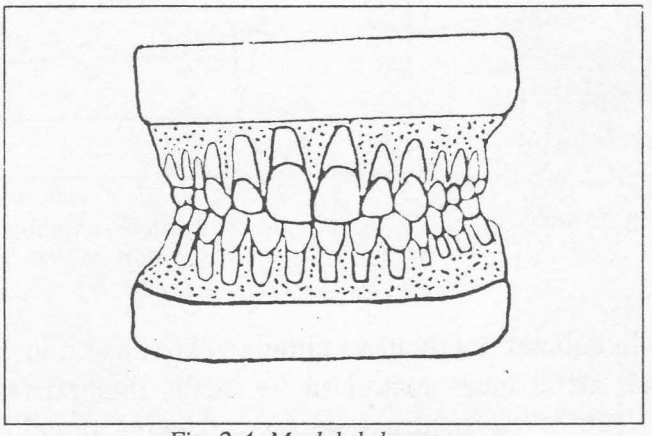

Fig. 2.4. Modelul de set-up.

Mod de utilizare:

- Construirea acestui model "corectat" va permite ca positionerul confecționat pe el să reproducă micile corecturi la nivelul arcadei. Positionerul fiind modelat dintr-un material elastic, se va mula pe arcadele pacientului în situația existentă, dar va exercita mici presiuni asupra dinților pentru a-i deplasa în direcția în care poziția a fost corectată înainte de confecționarea positionerului. Este important să se rețină că aceste aparate nu pot deplasa dinții pe distanțe mari şi nu pot efectua în general mişcări foarte ample (de exemplu, derotări de 30° etc.).

- elementele de ancorare
- elementele active.

3.2 BAZA APARATULUI

Baza este constituită din placa palatinală sau linguală.

Baza se întinde la maxilarul superior:

- *sagital*, pe linia mediană, de la nivelul dinților frontali până la intersecția liniei mediane, cu o tangentă la fața mezială a molarilor de 6 ani;
- *de-a lungul arcadei*, placa se extinde de o parte şi de alta, până la ultimul dinte prezent pe arcadă (fig.3.1.);
- *în sens vertical*, în zona frontală forma şi contactul plăcii cu dinții sunt variabile în funcție de scopul terapeutic urmărit. În laborator, baza aparatului se construieşte până la muchia incizală (fig.3.3.);
- *în zona laterală* placa se extinde pe fața orală a dinților până la unirea treimii medii a dinților cu 1/3 incizală.

Placa va fi decoletată spre a feri parodonțiul marginal de traumatisme.

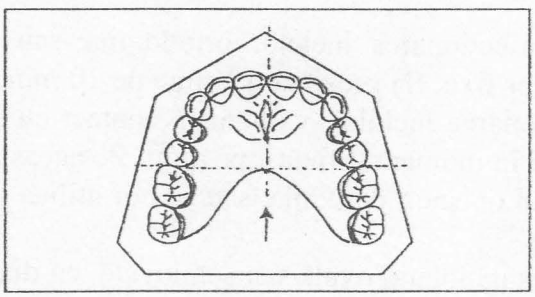

Fig. 3.1. Extinderea sagitală şi transversală a bazei aparatului superior

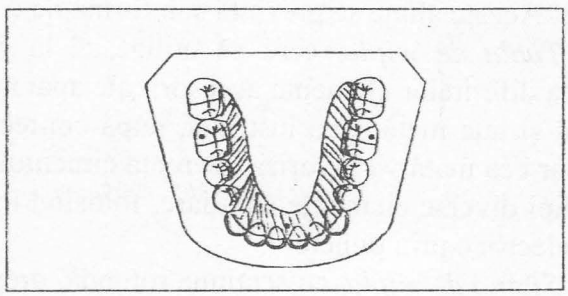

Fig. 3.2. Extinderea sagitală şi transversală a bazei aparatului inferior.

La mandibulă, placa este limitată lingual de jocul planşeului, pe care trebuie să nu-l jeneze (fig.3.2., 3.4.).

În general, atât placa mandibulară, cât şi cea maxilară au o grosime de 2-3 mm, zona orală fiind lustruită.

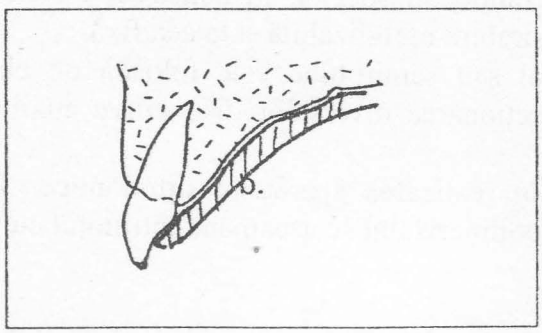

Fig. 3.3 Limitele în plan vertical ale plăcii superioare în zona anterioară superioară.

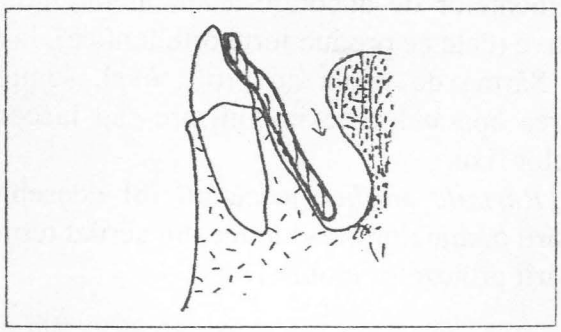

Fig. 3.4. Limitele în plan vertical ale plăcii inferioare în zona anterioară inferioară.

3. APARATE ORTODONTICE MOBILE

3.1 PRINCIPII DE REALIZARE

Aparatele ortodontice sunt dispozitive care se aplică pe dinți, alveole şi maxilare, cu rolul de a influența creşterea şi dezvoltarea aparatului dentomaxilar sau de a preveni ori corecta apariția unor anomalii.

Materialele de confecționare. Materialele din care se execută aparatele ortodontice pot fi :

- aliaje de crom-nichel (wipla), elastice sau neelastice;
- aliaje speciale de crom-cobalt, care permit sudarea sau lipirea, fără să-şi piardă calitățile elastice; acestea se folosesc în construcții fixe, mobile sau scheletale (aparat tip Crozat);
- acrilate autopolimerizabile, baropolimerizabile sau termopolimerizabile.

Aliajele de crom-nichel (wipla) au căpătat o răspândire foarte mare, datorită costului deosebit de redus. Au fost realizate aliaje care să corespundă aproape în totalitate scopurilor propuse. Aceste aliaje se prezintă sub formă de :

Tabla de wipla, care se utilizează la confecționarea inelelor ortodontice sau pentru ştanțarea diferitelor elemente accesorii ale aparatelor fixe. Ea prezintă o lățime de 10 mm, o față lustruită şi una mată. Cea lustruită, după confecționarea inelului, va veni în contact cu mediul bucal, iar cea mată va favoriza aderența cimentului în momentul fixării pe dinți. Pe această tablă se pot lipi diverse elemente auxiliare, folosind lotul obişnuit de wipla, sau se pot utiliza diverse suduri electrice prin puncte.

Sârma de wipla, cu secțiune rotundă, dreptunghiulară, ovală sau semiovală, cu diametrul variind de la 0,1 la 2mm.

Sârma de wipla, într-o gamă foarte largă, are trei calități de elasticitate:

- sârma moale, destinată în special executării ligaturilor în cavitatea bucală;
- sârma tare, cu un grad relativ de elasticitate, folosită, de aceea, pentru realizarea aparatelor pasive (0,8–1,2–1,5 mm) (aparatele de contenție);
- sârma foarte elastică, cu cea mai largă gamă de utilizare; este folosită la confecționarea elementelor de ancorare a aparatelor mobilizabile, în special, în construcția elementelor active (cele ce produc forțe ortodontice), la aparatura mobilizabilă şi la cea fixă.

Sârma de wipla cu profil oval, semioval sau semirotund este folosită de obicei la realizarea aparatelor de imobilizare sau la confecționarea diverselor dispozitive auxiliare ale aparatelor fixe.

Răşinile acrilice joacă un rol deosebit în realizarea aparatelor ortodontice. Tehnica executării aparatelor ortodontice din acrilat termopolimerizabil se aseamănă întrutotul cu tehnica executării protezelor mobile.

APARATELE ORTODONTICE MOBILIZABILE. La aparatele mobilizabile se pot descrie trei părți componente :

- baza aparatului,

Baza aparatelor poate fi unică sau din fragmente multiple, rezultate din secţiunea ei.

La maxilar:

- pe linia mediană (fig.3.5.);
- în "Y" (fig.3.8.);
- în "L"(fig.3.6., 3.7.);
- în "trapez"(fig.3.8.);
- atipic-sectorial (fig.3.10., 3.11.).

La mandibulă:

- pe linia mediană (fig.3.12.);
- paramedian unilateral sau bilateral (fig.3.13.).

În funcţie de cum este secţionată baza aparatului, acţiunea acesteia asupra dinţilor şi a alveolei este diferită.

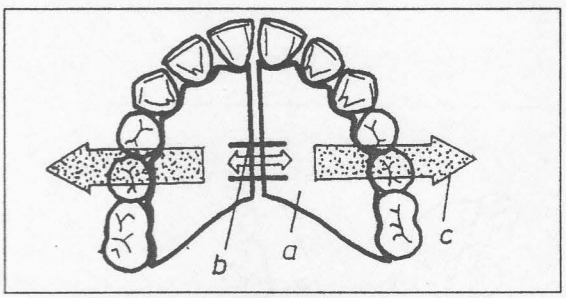

Fig. 3.5. Acţiunea plăcii despicate median. a, placă; b, element activ (şurub); c, sensul acţiunii de lărgire

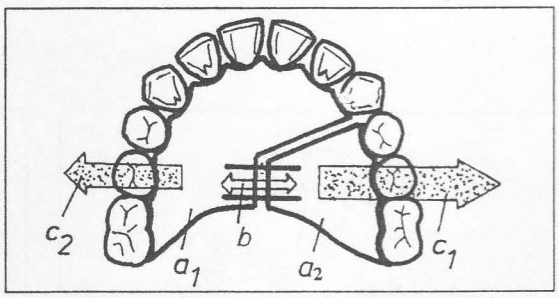

Fig. 3.6. Acţiunea plăcii despicate în "L" cu elementul activ pe braţul lung al "L"-ului. a_1,a_2, plăci; b, elementul activ (şurub); c_1,c_2, acţiuni ortodontice.

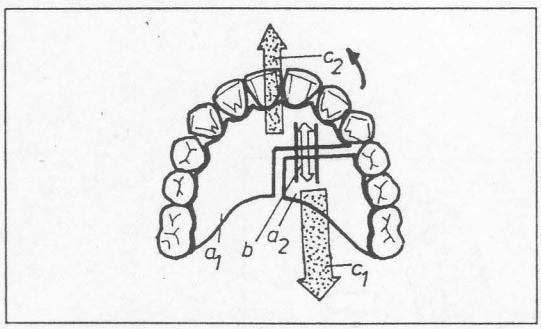

Fig. 3.7. Acţiunea plăcii despicate în "L" cu elementul activ aşezat pe braţul scurt al "L" –ului. a_1,a_2, plăci; b, elementul activ; c_1,c_2, acţiuni ortodontice.

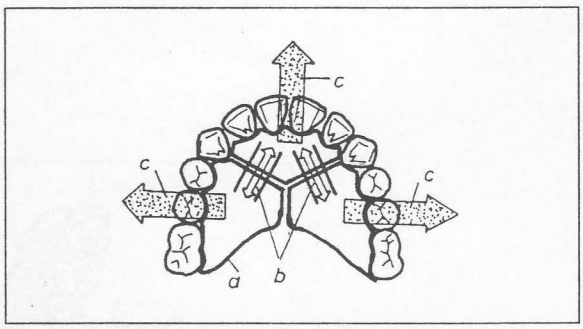

Fig. 3.8 Acţiunea plăcii despicate în "Y"; a, placa; b, elemente active; c, acţiuni ortodontice.

Caiet de lucrări practice

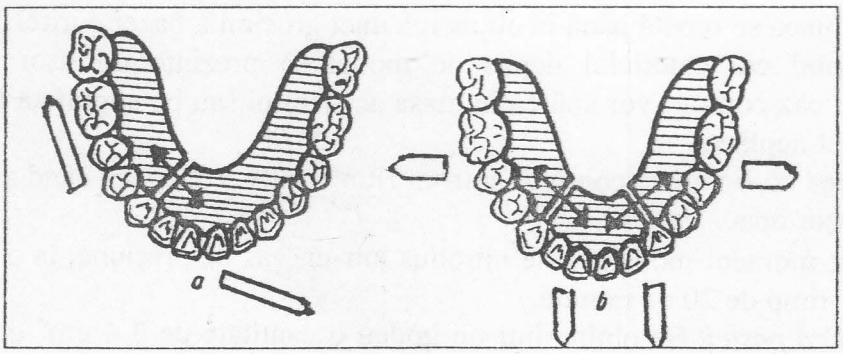

Fig. 3.13. Placă lingual secţionată paramedian. a, secţionată unilateral; b, secţionată bilateral simetric.

Modul de acţiune al bazei aparatelor: sub acţiunea elementului activ, baza aparatului ortodontic exercită forţe atât pe suprafaţa dinţilor, cât şi pe suprafaţa periostului procesului alveolar, prin intermediul părţilor moi, forţe ce determină modificări ale poziţiei dinţilor şi ale structurii osului (fig.3.14., 3.15.).

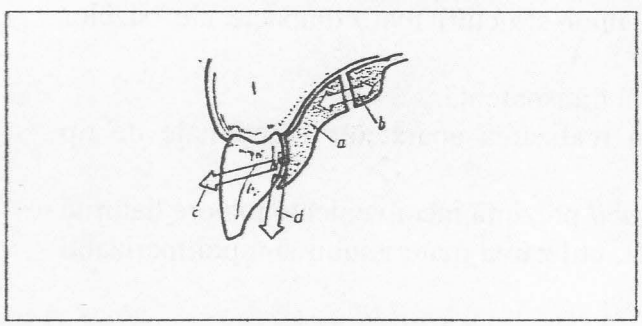

Fig. 3.14. Descompunerea forţelor exercitate de aparatul ortodontic pe suprafaţa palatinală a dinţilor frontali. a, placă; b, elementul activ; c, componentă ortodonică; d, componentă verticală.

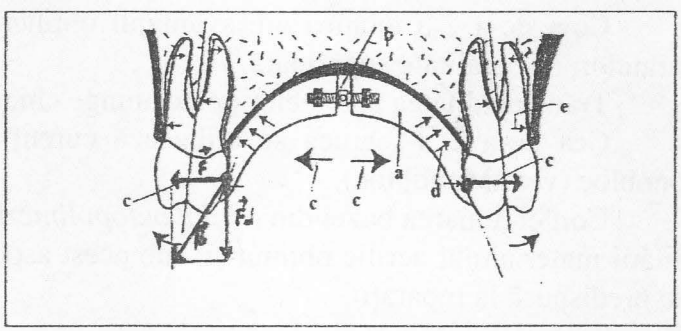

Fig. 3.15. Descompunerea forţelor exercitate de baza aparatului ortodontic în zonele laterale. a, placa; b, elementul activ; c=F, forţa ortodontică; d, acţiunea pe procesul alveolar; e, acţiunea pe unităţi dentare; f=R, rezultanta ortodontică; g=F_d, forţa de desprindere-componenta verticală.

Realizarea bazei aparatelor ortodontice poate fi din acrilate autopolimerizabile, termopolimerizabile, fotopolimerizabile sau baropolimerizabile.

Realizarea bazei aparatului mobil din *răşină baropolimerizabilă:* realizarea propriu-zisă a bazei aparatului se poate executa prin două tehnici (după fixarea pe model a tuturor elementelor de ancorare şi acţiune).

1. Tehnica pulberii şi a lichidului: se presară pulbere pe suprafaţa modelului, pornind de la una din extremităţile bazei aparatului şi adăugând lichid până la saturarea acesteia.

Operațiunea se repetă până la obținerea unei grosimi a bazei dorite. Toată operațiunea se execută urmărind ca materialul depus pe model să prezinte un uşor exces de lichid în permanență. În caz contrar, vor apărea în masa acrilatului sau pe suprafața lui zone cretoase, ce vor da un aspect neplăcut.

Saturarea cu lichid se continuă într-un ritm relativ lent, până când aspectul translucid al plăcii devine uşor opac.

În acest moment modelul este introdus într-un vas de presiune, la o temperatură ≈40° C şi 2,1–2,5 atm. timp de 20 de minute.

2.Tehnica pastei. Se obține într-un godeu o cantitate de 3-4 cm^3 de pastă acrilică, prin amestecarea în proporție de 2,5/3 a pulberii cu lichidul. Amestecul trebuie să fie saturat în lichid, astfel încât după 2-3 minute, când începe să se tragă în fire, consistența lui să permită întinderea cu ajutorul spatulei de ceară sau de ciment, pe suprafața modelului.

Se urmăresc cu atenție zonele "mai ascunse" de sub retențiile croşetelor sau ale zonelor laterale ale şuruburilor, astfel încât, la aceste nivele, să nu apară goluri de aer.

Pentru a evita aceste situații, în zonele menționate se poate aplica materialul prin tehnica pulberii şi a lichidului.

Materialul, întins pe suprafața modelului, se modelează cu un exces de lichid, la grosimea şi întinderea urmărită, urmând ca în ultimul moment baza aparatului să fie lustruită cu o cantitate de monomer.

Aparatul se introduce în vasul de presiune, ca în tehnica precedentă.

Ce-a de-a 2-a tehnică are avantajul obținerii unor structuri mai compacte ale bazelor aparatelor, de o calitate superioară.

Transluciditatea aparatelor poate ajunge chiar la transparență.

Cea de-a 2 a tehnică se utilizează curent în realizarea aparatelor funcționale de tip monobloc (vezi Monobloc).

Confecționarea bazei din *acrilat autopolimerizabil* prezintă inconveniente majore datorită calității materialului acrilic obținut şi, sub acest aspect, utilizarea materialului autopolimerizabil este predispusă la reparații.

3.3 ELEMENTE DE ANCORARE A APARATELOR ORTODONTICE MOBILIZABILE

3.3.1 REGULILE DE MANIPULARE ALE ELEMENTELOR DE SÂRMĂ

În realizarea croşetelor de sârmă este necesar să se țină seama de următoarele reguli:

- să nu se îndoaie sârma de mai multe ori în acelaşi loc, deoarece apar defecțiuni în structura cristalină, care scad elasticitatea şi rezistența metalului;
- să nu se folosească cleşti cu fălci ascuțite sau care au muchii, deoarece aceştia lasă crestături în sârmă, care devin locuri de minimă rezistență şi de întrerupere a undelor elastice;
- să nu se încălzească sârma înainte sau în timpul prelucrării, deoarece aliajul din care este făcută îşi pierde elasticitatea;
- sârma se îndoaie treptat şi în unghiuri rotunjite; în caz contrar se depreciază structura cristalină şi calitățile elastice la locul îndoirii (fig.3.16.);

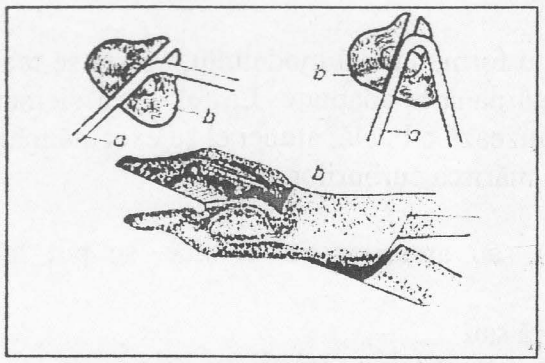

Fig. 3.1. Sârma se îndoaie în unghiuri rotunjite. a, sârmă; b, cleşte.

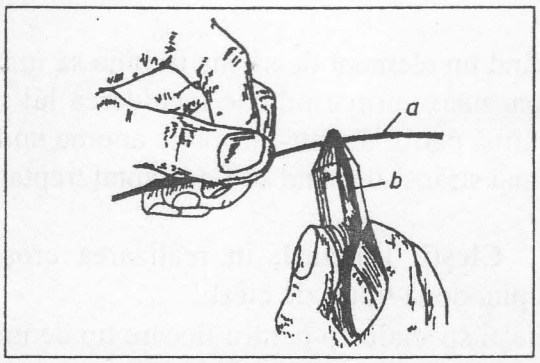

Fig. 3.2 Cleştele fixează sârma iar îndoirea se va realiza în mână; a-sârmă; b-cleşte.

- concomitent cu mişcarea de îndoire a sârmei se va executa şi o mişcare de tracţiune a acesteia în axul ei, astfel încât să se ruleze pe conturul cleştelui (fig.3.17., 3.18.);

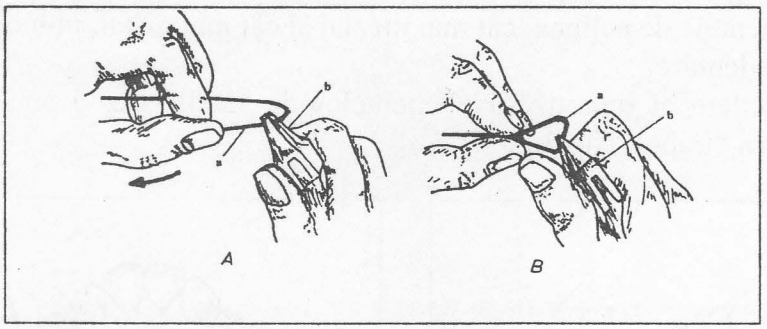

Fig. 3.3. Concomitent cu mişcarea de îndoire a sârmei (A) se execută şi o mişcare de tracţiune în axul ei (B). a, sârmă; b, cleşte.

- se preferă îndoirea în etape a sârmei, după probarea succesivă pe model sau în gură, decât să se rişte îndoirea în sens invers în cazul în care s-a îndoit mai mult decât era necesar;
- curburile largi vor fi realizate prin îndoirea sârmelor cu mâna (fig.3.19.);

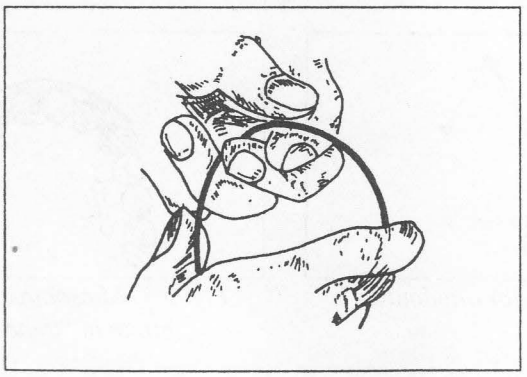

Fig. 3.4. Curburile largi se realizează prin îndoire cu mâna.

- când un element de sârmă trebuie să îmbrace o formaţiune a modelului, acesta se realizează mai mare, urmărindu-se închiderea lui treptată până la adaptare. La fel, dacă elementul de sârmă pătrunde într-un spaţiu anume unde realizează o buclă, atunci el se execută mai îngust (mai strâns) urmând să fie adaptat treptat prin mărirea curburilor.

Cleştii utilizaţi. În realizarea croşetelor sau arcurilor ortodontice, se pot folosi în principiu, două tipuri de cleşti:

- cleşti specializaţi pentru fiecare tip de îndoitură sau
- cleşti universali, dintre care: cleştele crampon şi cleştele jgheab.

3.3.2 DESCRIEREA ELEMENTELOR DE ANCORARE

Stabilitatea aparatelor ortodontice mobilizabile pe arcadele alveolodentare influenţează în mod hotărâtor eficienţa terapeutică a acestora, cât şi calitatea rezultatului ortodontic.

Din această cauză, elementele de ancorare trebuie amplasate judicios, pe întreaga arcadă, cât mai aproape de elementele de acţiune, cât mai mezial şi cât mai distal, în mod echilibrat de-o parte şi de alta a arcadei dentare.

Din punct de vedere al repartizării elementelor de stabilizare, o ancorare echilibrata poate fi considerată cea în "trapez"(fig.3.20.).

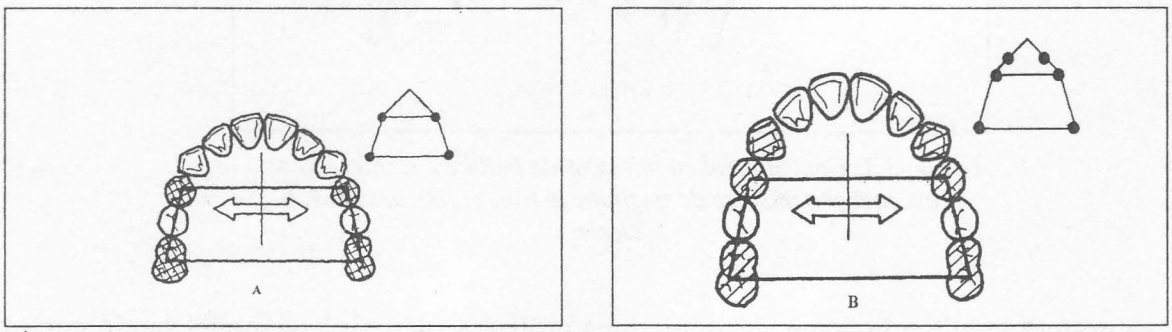

Fig. 3.1. Ancorarea aparatelor ortodontice în "trapez". A: În 4 puncte B: În 6 puncte.

În lipsa acestor condiţii, se poate opta şi pentru o ancorare în "triunghi"(fig.3.21.).

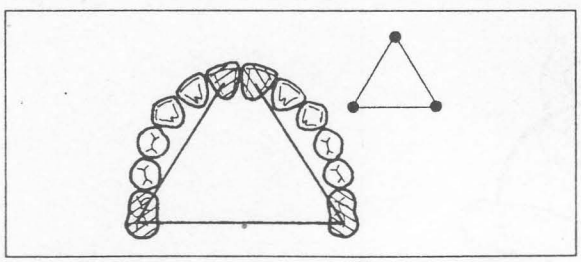

Fig. 3.2. Ancorarea aparatelor ortodontice "în triunghi".

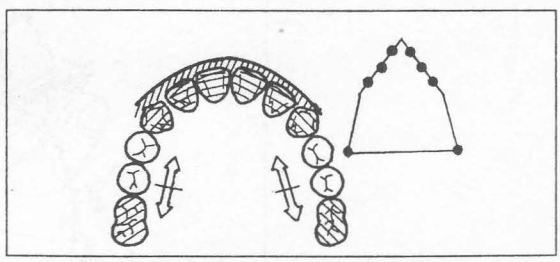

Fig. 3.3. Micşorarea aparatelor ortodontice mixte în "trapez" şi în "triunghi".

Ideal, o ancorare combinată ar aduce maximum de câştig din punct de vedere al stabilităţii aparatului ortodontic (fig.3.22.).

În cadrul planificării ancorării trebuie luată în calcul valoarea parodontală a dinţilor folosiţi în ancorare, în raport cu valoarea parodontală a dinţilor asupra cărora se exercită forţele ortodontice, cea dintâi având totdeauna o valoare mai mare.

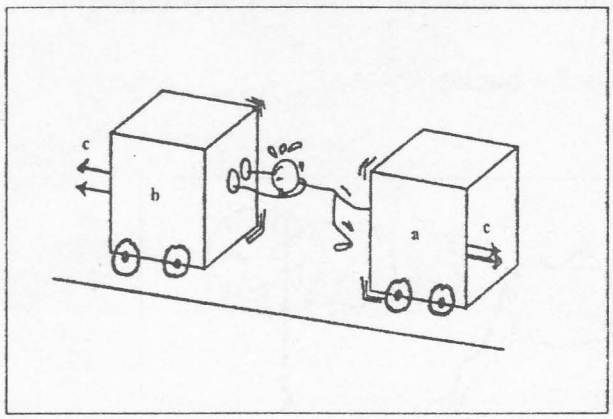

Fig. 3.4. Zona de acţiune este egală cu zona de sprijin cu efecte similare. a, zonă activă; b, zonă de sprijin; c, efect ortodontic.

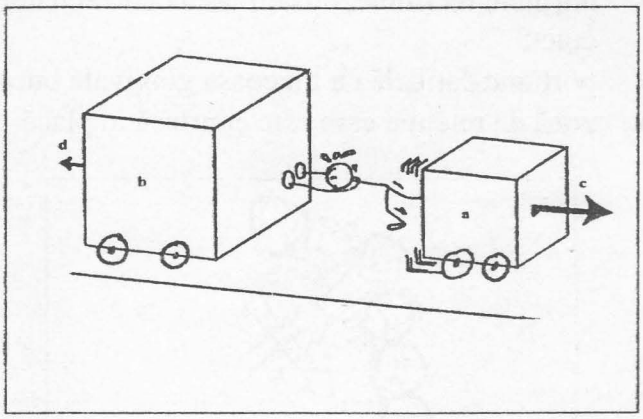

Fig. 3.5. Zona de acţiune este mai mică ca zona de sprijin. a, zona de acţiune; b, zona de sprijin; c, efect ortodontic asupra zonei de acţiune; d, efect ortodontic pentru zona de sprijin.

Indiferent de valoarea ortodontică a zonei de sprijin şi de acţiune, efectele ortodontice vor apărea atât de-o parte, cât şi de alta. Cu cât dezechilibrul dintre ele este mai mare, cu atât efectul ortodontic va fi mai pregnant asupra zonei cu stabilitate mai mică.

Astfel, se poate ajunge la situaţia în care zona de sprijin este egală cu zona de acţiune (plăci secţionate median) şi în această situaţie cele două zone se confundă, una constituind zonă de sprijin sau de acţiune pentru cealaltă. (fig.3.23., 3.24.).

Ca elemente de ancorare, se descriu: croşetele, coroana ortodontică şi gutiera ortodontică.

Unui croşet ortodontic i se pot distinge, indiferent de tipul lui, trei porţiuni:

- porţiune în contact cu zona de retenţie utilizată, denumită *ansă*;
- porţiune elastică care oferă posibilitatea ansei să depăşească zona retentivă la introducerea şi scoaterea aparatului, denumită *buclă*;
- porţiune formată, de obicei, din 2-3 cuduri, realizate în cel puţin două planuri, cu care croşetul se fixează în baza aparatului, numită *zonă de retenţie.*

Dintre elementele de ancorare, cel mai des utilizate sunt:

- croşetul direct;
- croşetul Stahl;
- croşetul în "delta";
- croşetul Jackson;
- croşetul Adams;
- croşetul Schwarz;
- croşetul semi-Schwarz;
- croşetul interdentar Alt;
- gutiera ortodontică.

Croşetul direct este foarte asemănător cu croşetul cervicoalveolar deschis dental. Se confecţionează din sârmă de 0,6–0,8 mm diametru, elastică.

Croşetul are următoarea alcătuire:

- porţiune rectilinie, ansa, plasată sub ecuatorul anatomic al dintelui în treimea vestibulară de colet;
- porţiune paralelă cu mucoasa gingivală bucală, elastică – bucla;
- zonă de retenţie care este cuprinsă în placă.

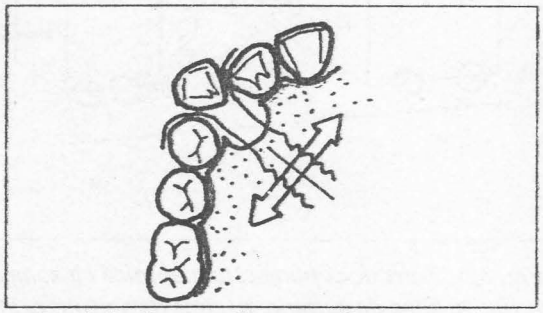

Fig. 3.6. Croşete directe aplicate pe o placă superioară.

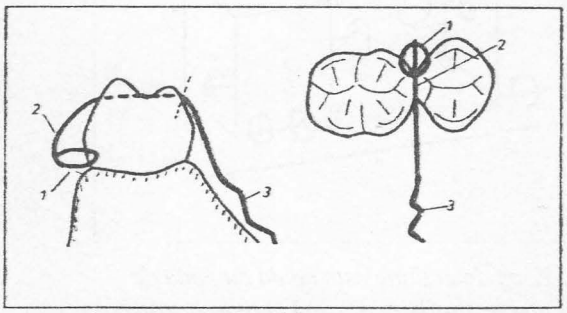

Fig. 3.7. Croşetul Stahl. 1, ansă; 2, buclă; 3, retenţie.

Zona de retenţie utilizată de croşetul direct este reprezentată de convexitatea vestibulară a dinţilor laterali din treimea de colet.

Caracteristici şi indicaţii:

- utilizat în stabilizarea aparatelor ortodontice;
- previne migrarea în "zonele edentate" a dinţilor vecini breşelor;
- nu împiedică înfundarea aparatelor, ci desprinderea lor, fiind utilizat la stabilirea menţinătoarelor de spaţiu şi mai puţin la stabilizarea aparatelor ortodontice prevăzute cu elemente de acţiune;
- limitează mezial sau distal dintele sau sectorul de dinţi asupra cărora se exercită forţe de mezializare sau distalizare (fig.3.25.).

Croşetul Stahl mai este denumit şi croşetul ocluzointerdentar sau croşetul în "picătură". Se confecţionează din sârmă de 0,7 mm diametru, elastică.

Este alcătuit din :

- ansă circulară de dimensiunea spaţiului interdentar în care se aplică;
- ansa se prelungeşte ocluzal cu o buclă, care încalecă arcada dentară prin nişa masticatorie, reprezentând porţiunea elastică a croşetului;
- zonă retentivă, cu care croşetul se angajează în plasă.

Zona de retenţie utilizată de croşetul Stahl este reprezentată de retentivitatea anatomică în sens vertical a spaţiului interdentar. Ansa croşetului se angajează în acest spaţiu perpendicular pe suprafeţele dentare, fără a leza papila interdentară, iar bucla trebuie să fie astfel echilibrată încât să ofere suficientă elasticitate croşetului, fără a traumatiza însă mucoasa jugală (fig.3.26.).

Caracteristici:

- oferă o bună stabilitate aparatelor ortodontice;
- blochează egresiunea dinţilor pe care se aplică, traversând planul de ocluzie;

- necesită existenţa unui spaţiu interdentar, deci cel puţin a doi dinţi vecini, de preferinţă în dentiţia definitivă, dar poate fi utilizat şi în cea temporară;
- având relativ puţine îndoituri, se fracturează greu, iar repararea lui poate fi executată şi în cabinet;
- trecând prin nişa masticatorie poate realiza un contact prematur cu arcada antagonistă, ducând la înălţarea de ocluzie sau laterognaţie, motiv pentru care se cere studiu de model al ambelor arcade, în vederea plasării corecte a croşetului;
- în situaţia în care se urmăreşte înălţarea provizorie a ocluziei este posibilă prelungirea ocluzală a plăcii, asigurând în acest mod posibilitatea utilizării aparatului ortodontic şi după ce obiectivul de înălţare provizorie a fost depăşit. Acest lucru se realizează prin îndepărtarea din baza plăcii a porţiunii de pe suprafaţa ocluzală, aparatul revenind la forma iniţială. Soluţia are avantajul, faţă de alte modalităţi (gutiera), că păstrează o ancorare permanentă de calitate foarte bună a aparatului.

Activarea se face prin coborârea ansei acestui croşet într-o zonă mai retentivă, plasată mai aproape de baza spaţiului triunghiular.

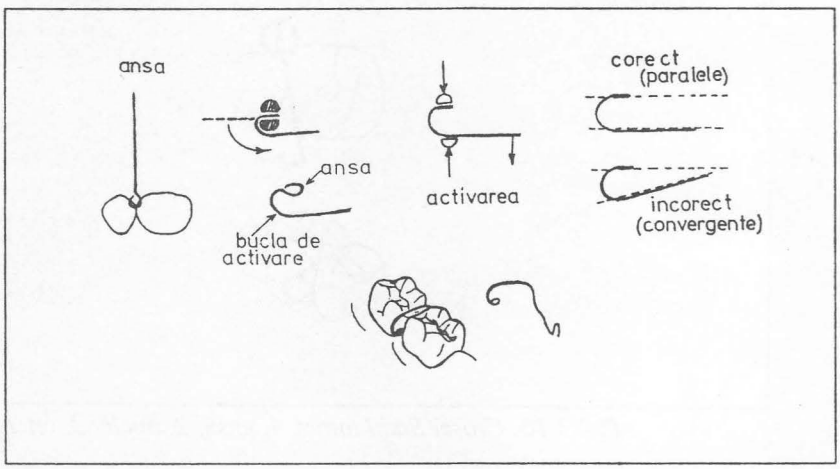

Fig. 3.8. Modul de realizare a croşetului Stahl.

Realizarea croşetului Stahl (fig.3.27.):

- începe prin confecţionarea ansei circulare, care este închisă treptat până la obţinerea dimensiunii dorite;
- perpendicular pe planul ansei şi ţinând ansa în vârful cleştelui crampon se îndoaie sârma astfel încât bucla obţinută să aibă înălţimea şi dimensiunile dorite;
- se aplică pe model şi, menţinându-se în poziţie corectă, se marchează pe coada croşetului zona de pliere în placă;
- în această variantă, capătul sârmei care formează ansa este la distanţă de suprafaţa vestibulară a dinţilor şi poate determina lezarea mucoasei jugale;
- pentru a înlătura această deficienţă, s-a imaginat un croşet Stahl cu ansă în formă de sferă plină metalică, care să nu reţenţioneze alimente în interior şi care să protejeze mucoasa jugală (fig.3.28.)

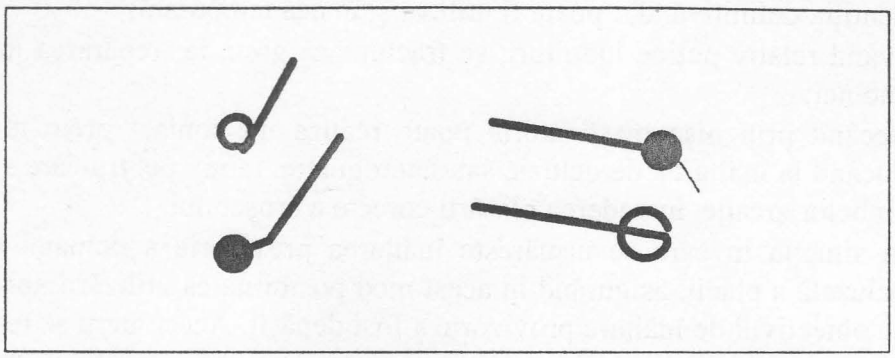

Fig. 3.9. Varianta originală, alături de ansa Stahl preconfecţionată.

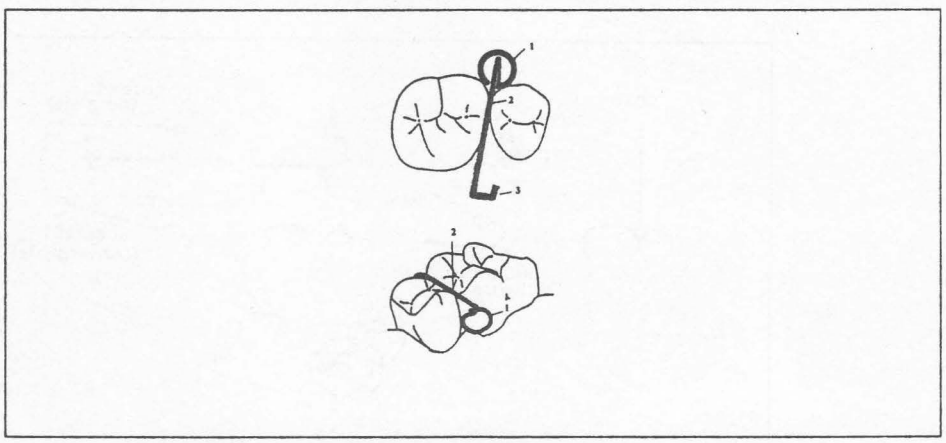

Fig. 3.10. Croşet Stahl întors. 1, ansă; 2, buclă; 3, retenţie.

Acelaşi efect poate fi obţinut realizând un croşet Stahl cu ansa inversată (fig.3.29).

Croşetul în "delta" este tot un croşet ocluzointerdentar ca şi croşetul Stahl utilizând aceeaşi zonă de retenţie ca şi acesta (fig.3.30.).

Deosebirea dintre ele este la nivelul ansei, care este de formă triunghiulară, asemănătoare literei greceşti delta. Ansa este plasată cu vârful spre spaţiul interdentar şi baza spre mucoasa jugală, sprijinindu-se cu cele două laturi ale sale pe feţele aproximale ale dinţilor pe care se aplică.

Această dispoziţie permite o angajare mai profundă a ansei în spaţiul interdentar, deci utilizarea unei retentivităţi crescute, cât şi realizarea unei bucle elastice de dimensiuni mărite, fără ca aceasta să lezeze mucoasa jugală.

Se confecţionează din sârmă de 0,7 mm diametru, elastică şi are aceleaşi caracteristici ca şi croşetul Stahl.

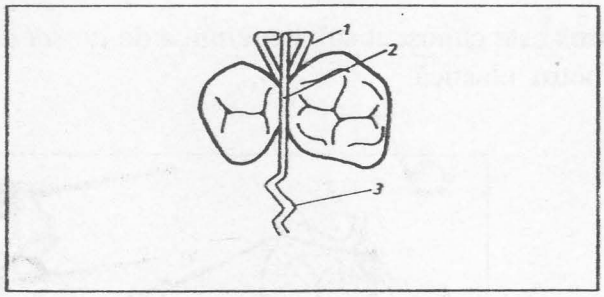

Fig. 3.11. Croşetul în "delta". 1, ansă; 2, buclă; 3, retenție.

Aspectele constructive şi modul de realizare ale croşetului "în delta"sunt evidențiate în (fig.3.31.).

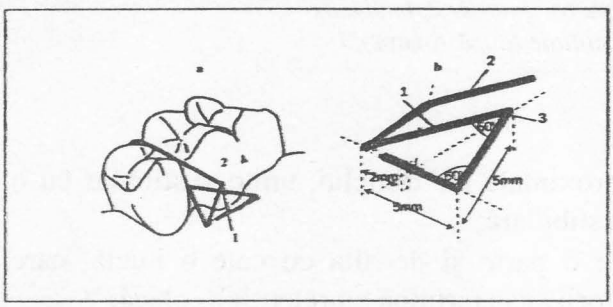

Fig. 3.131. Aspectul croşetului "în delta". a: Vedere de semiprofil a poziției ansei în spațiul interdentar. b: Schemă constructivă a realizării ansei croşetului "în delta".

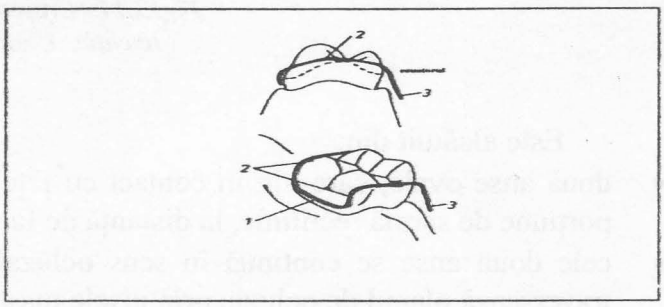

Fig. 3.122. Croşetul Jackson. 1, ansă; 2, buclă; 3, retenție.

Croşetul Jackson sau croşetul inelar se confecționează din sârmă de 0,6–0,7 mm diametru, elastică.

Alcătuire:

- porțiune centrală – ansa – dispusă subecuatorial, intim adaptată pe suprafața dintelui;
- aceasta este prelungită de o parte şi de alta cu două bucle, care traversează planul de ocluzie prin nişele masticatorii, se termină cu retenții şi se fixează în placă.

Zona de retenție utilizată este retentivitatea anatomică vestibulară a dinților laterali din treimea de colet (fig.3.32.).

Caracteristici :

- blochează erupția dinților pe care se aplică şi deplasările lor în sens proximal;
- poate fi aplicat, deci, şi pe dinți izolați;
- se utilizează, de regulă, pe dinți definitivi;
- prezintă dezavantajul că produce înclinarea orală a dinților pe care se aplică, pierzând retentivitatea şi, deci, eficiența. Din aceste motive, este mai rar utilizat.

Croşetul Adams este cunoscut sub denumirea de *croşet universal.* Se confecţionează din sârmă de 0,7 mm diametru, elastică.

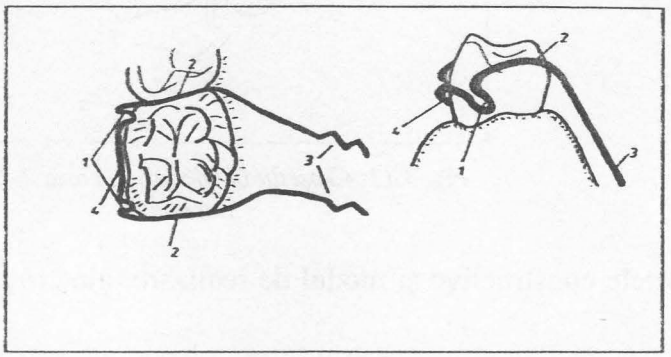

Fig. 3.14. Croşetul Adams. 1, ansă; 2, buclă; 3, retenţie; 4, zonă rectilinie (după Adams).

Este alcătuit din:

- două anse ovale, care vin în contact cu feţele proximale ale dintelui, unite vestibular cu o porţiune de sârmă rectilinie, la distanţă de faţa vestibulară;
- cele două anse se continuă în sens ocluzal, de o parte şi de alta cu câte o buclă, care traversează planul de ocluzie prin nişele masticatorii şi se termină cu retenţii în placă.

Zona de retenţie utilizată este constituită de divergenţa feţelor proximale ale dinţilor laterali sau frontali (fig.3.33.).

Caracteristici:

- este foarte larg utilizat în stabilizarea aparatelor ortodontice;
- poate fi utilizat pe dinţi laterali şi frontali, fiind singurul croşet care asigură acest lucru;
- se accidentează relativ greu, repararea se face numai pe model în laborator;
- porţiunea de sârmă rectilinie care continuă cele două anse vestibulare, neavând nici rol elastic, nici rol în stabilizarea croşetului, poate prezenta mai multe forme, în funcţie de necesităţile clinice (cârlig, buton);

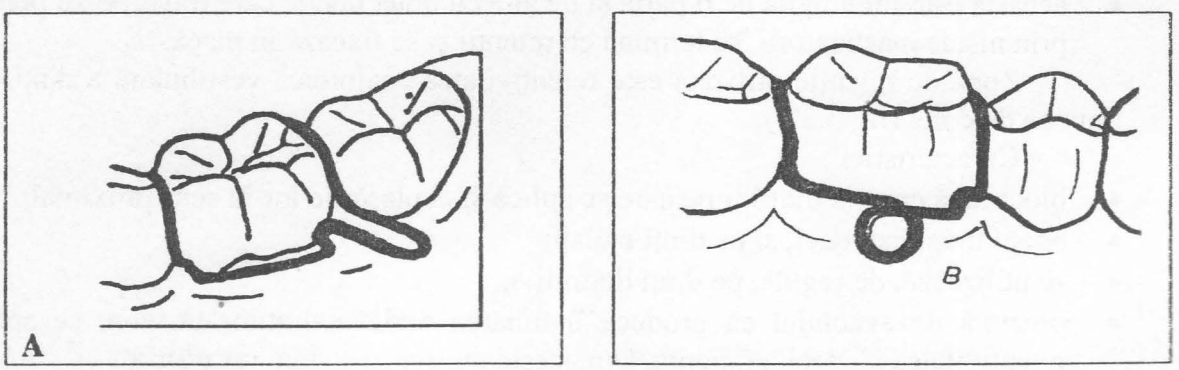

Fig. 3.15. Variante ale croşetului Adams (A,B) (după Adams).

- de asemenea, la nivelul său se pot suda diferite elemente auxiliare, cum ar fi: tubuşoare, arcuri ş.a. (fig.3.34. A, B);

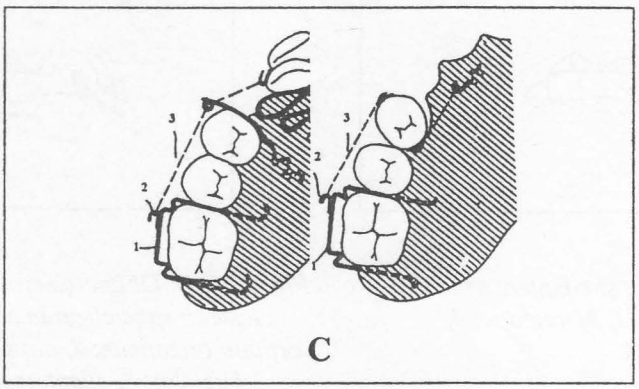

Fig.3.34. C: Fixarea pe porţiunea orizontală a croşetului Adams a unui cârlig, în vederea derotării sau a aducerii pe arcadă a unui dinte. 1, croşet; 2, cârlig; 3, dispozitiv elastic.

- poate fi aplicat pe dinţi izolaţi, cât şi pe arcade integre, monodentar sau pluridentar;

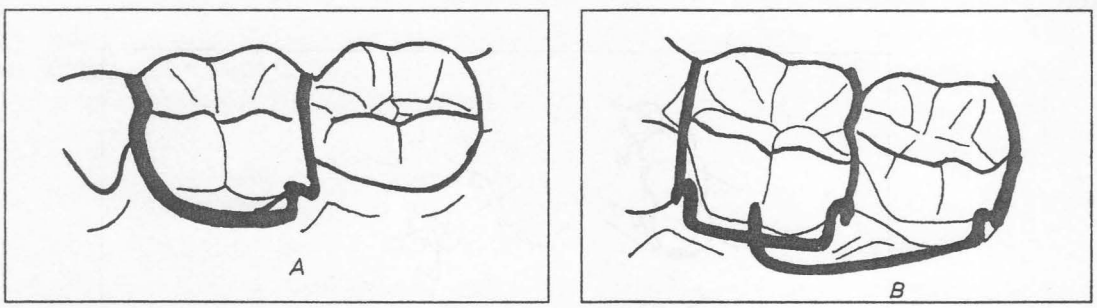

Fig. 3.16. A: Variante ale croşetului Adams la nivelul dinţilor în erupţie. B: la nivelul ultimilor 2 molari pe arcadă (după Adams).

- blochează egresiunea dinţilor pe care se aplică (fig. 3.34.C).
- în situaţia utilizării lui pe dinţi frontali poate determina înghesuirea acestora (fig.3.35. A,B).

Activarea se face prin coborârea anselor către coletul dentar într-o zonă mai îngustă, în sens meziodistal al coroanei dentare. Realizarea croşetului Adams poate fi obţinută pe două căi:

1. Cu ajutorul unui cleşte universal (fig.3.35. C).
2. Cu ajutorul cleştelui crampon (fig.3.35.D).

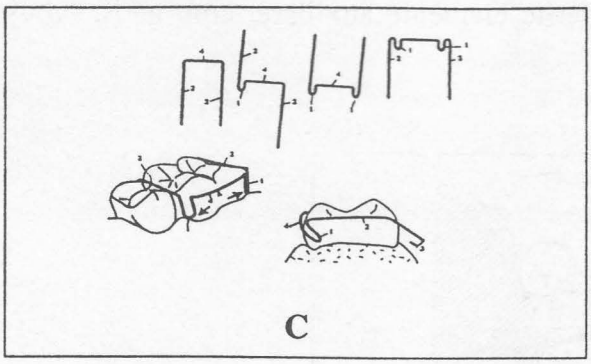

Fig. 3.35.C: Timpii de realizare şi adaptare a croşetului Adams. 1, ansă; 2, buclă; 3, retenţie; 4, porţiune orizontală.

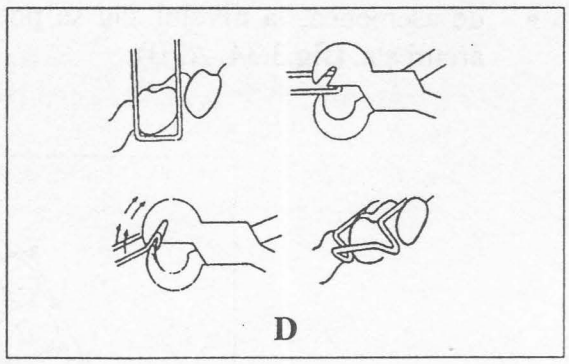

Fig. 3.35. D: Obţinerea croşetului Adams cu ajutorul cleştelui specializat în acest sens. 1, realizarea porţiunii orizontale; 2, obţinerea anselor; 3, realizarea buclelor; 4, adaptarea croşetului pe dinţi.

Croşetul Schwarz (croşetul în „săgeată" sau **în „treflă"**) este un croşet pluridentar putând fi aplicat pe 2, 3, 4 dinţi. Se confecţionează din sârmă de 0,7 mm diametru, elastică (fig.3.36.).

Denumirea sa provine de la forma ansei, care este romboidală, asemănătoare vârfului unei săgeţi.

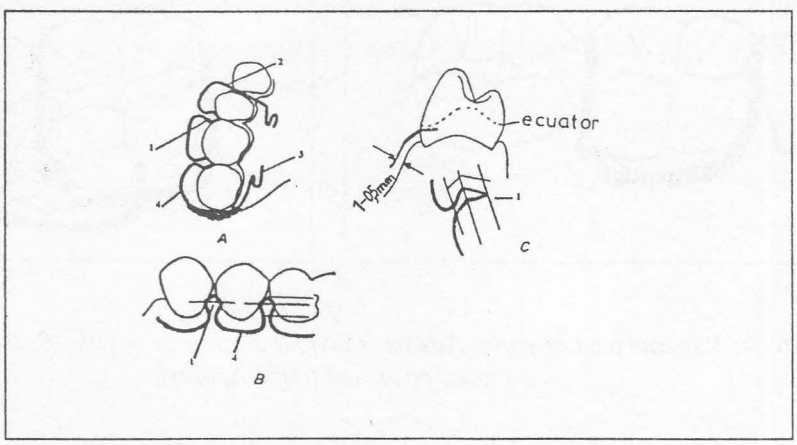

Fig. 3.17. Croşetul Schwarz. A: Vedere ocluzală. B: Vedere vestibulară. C: Vedere aproximală. 1. ansă: 2. buclă: 3. retentie. 4.

Este alcătuit din :

- anse romboidale situate în dreptul fiecărui spaţiu interdentar, unite la nivelul mucoasei fixe prin porţiuni orizontale, paralele cu aceasta, la 0,5–1 mm distanţă;
- croşetul iese din placă distal, la distanţă de 1–2 mm de ultimul molar prezent pe arcadă, şi pătrunde din nou în placă printr-o buclă care traversează nişa masticatorie dintre canin şi primul premolar. Se fixează prin retenţii în placă;

- planul anselor este cudat pe diametrul mic al rombului, astfel încât prima porţiune a ansei să fie perpendiculară pe muchiile proximovestibulare ale spaţiului interdentar, iar cealaltă porţiune împreună cu zonele de legătură să fie paralele cu mucoasa fixă;
- cudarea anselor croşetului se realizează de obicei în cabinet cu ajutorul unui cleşte special şi a fost numită impropriu activare. Ea are însă drept scop adaptarea intimă a croşetului între formaţiunile moi (mucoasă gingivală şi jugală).

Zona de retenţie utilizată este retentivitatea în sens vertical a spaţiului interdentar.

Caracteristici:

- oferă o bună stabilitate aparatelor;
- se aplică în exclusivitate pe zonele laterale, în dentiţia definitivă;
- datorită lungimii lui prezintă un grad de elasticitate ridicat, ceea ce determină o acţiune lentă şi blândă pe zona de sprijin;
- croşetul Schwarz lasă liberă suprafaţa ocluzală a zonei de sprijin, permiţând egresiunea dinţilor. În acest scop, contactul dintre placă şi arcadă în zona laterală trebuie redus la porţiunea subecuatorială dentară;
- prezintă multe plieri ale sârmei şi se accidentează uşor; repararea lui nu este posibilă decât în laborator;
- aceste numeroase îndoituri creează zone retentive pentru alimente, ceea ce impune o igienă deosebită, pe de o parte, iar, pe de altă parte, limitează utilizarea aparatului în timpul masticaţiei;
- adaptarea, în principiu, a croşetului se face cu mâna, fără a utiliza cleştele, iar dacă imperfecţiunile depăşesc aceste limite, este recomandabilă refacerea lui în laborator.

Activarea se realizează prin coborârea şi înfundarea anselor în spaţiul interdentar, mai aproape de papilă.

Realizarea croşetului (fig.3.37.):

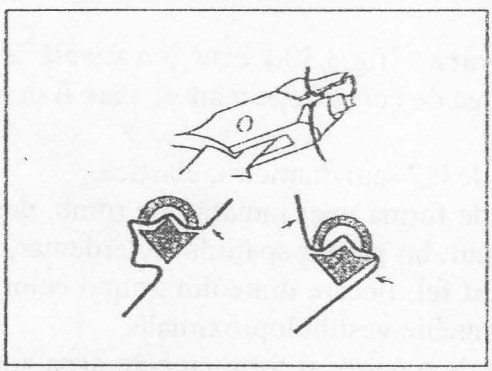

Fig. 3.18. Realizarea ansei croşetului Schwarz cu cleştele Schwarz pentru săgeţi.

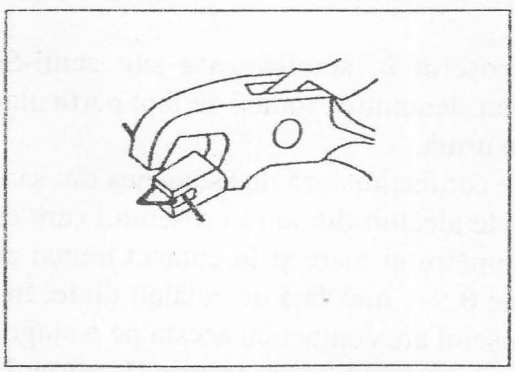

Fig. 3.19 . "Activarea" croşetului Schwarz (după Dentaurum).

- se începe prin realizarea primei anse la 3–4 cm de capătul unui segment de sârmă de 0,7 mm şi de lungime de 15–16 cm;
- ansa se aplică în primul spaţiu interdentar (care va fi pol de croşet) mezial sau distal şi se însemnează locul unde urmează a fi realizată a doua săgeată;

- cu ajutorul cleştelui se îndoaie prima şi a doua porţiune a săgeţii, se închide săgeata, se orizontalizează porţiunea de sârmă următoare şi se execută următoarea săgeată;
- la încheierea acestei etape se continuă croşetul prin spatele ultimului dinte de pe arcadă, iar mezial, braţul croşetului formează o buclă verticală cu care trece prin nişa masticatorie dintre canin şi premolar;
- în situaţiile în care prin această nişă trece şi arcul vestibular (vezi elementele active), croşetul se adaptează primul prin nişa masticatorie;
- următoarea etapă, aşa numita "activare a croşetului" se face cu cleştele de activare.

Etapa reprezintă în realitate adaptarea primei porţiuni a săgeţii perpendicular pe muchiile proximovestibulare ale spaţiului interdentar, iar al restului croşetului paralel cu mucoasa pasiv-mobilă (fig.3.38.);

- pentru croşetul Schwarz, în condiţiile în care utilizând ancorarea foarte bună a acestuia se urmăreşte şi înălţarea provizorie de ocluzie, se poate prelungi placa ocluzal ca în fig.3.39.

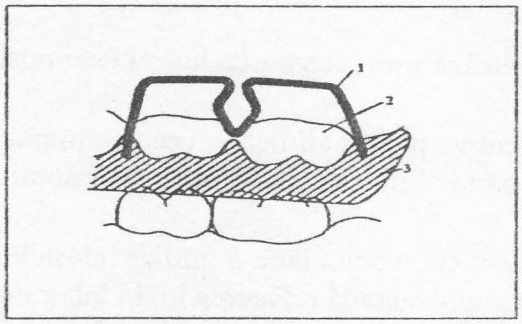

Fig. 3.20. Utilizarea croşetului Schwarz împreună cu prelungirea ocluzală a plăcii. 1, croşet; 2, dinţii de sprijin; 3, prelungirea ocluzală a plăcii.

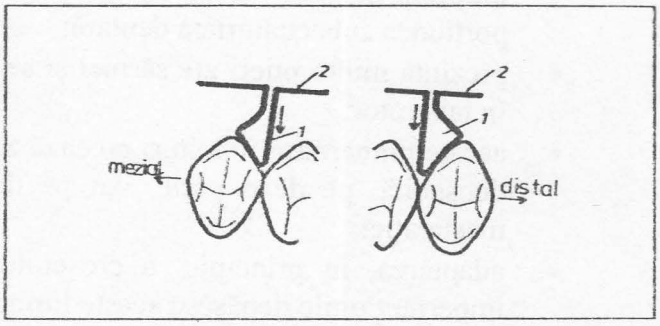

Fig. 3.21. Croşetul semi-Schwarz. 1, ansă; 2, buclă.

Croşetul în semisăgeată sau semi-Schwarz (fig.3.40.) este o variantă a croşetului Schwarz iar denumirea indică de fapt particularitatea de construcţie a ansei, care îl deosebeşte de acesta din urmă.

Se confecţionează de asemenea din sârmă de 0,7 mm diametru, elastică.

Este alcătuit din ansa croşetului care este de forma unei jumătăţi de romb, despicat de-a lungul diametrului mare şi în contact numai cu unul din pereţii spaţiului interdentar, păstrând o distanţă de 0,5–1 mm faţă de celălalt dinte. În acest fel, fiecare dinte din grupul celor pe care se aplică croşetul are contact cu acesta pe o singură muchie vestibuloproximală.

Forţele care tind să desprindă croşetul, pe de o parte, şi forţa cu care ansa acţionează în sens vestibulooral, pe de altă parte, se descompun pe planul înclinat al ansei, determinând, pe lângă componentele verticale de egresiune, şi componente orizontale cu sens vestibuloproximal. Astfel, croşetul poate determina deplasarea grupelor de dinţi pe care se ancorează de-a lungul arcadei, în sensul umărului săgeţii.

În anumite situaţii clinice, pentru a nu apărea rotaţii dentare, acţiunea în sens proximo-proximal a croşetului semi-Schwarz este completată cu arcuri în "diapazon" pe fiecare unitate dentară. Pentru anumite situaţii clinice, concretizate prin arcade integre cu dinţi ale căror

coroane sunt suficient de înalte, indemne, dezavantajele croşetului semi-Schwarz, date în special de accidentarea sa, pot fi evitate prin folosirea *croşetului interdentar Alt.*

Croşetul interdentar Alt este asemănător cu croşetul Stahl, prezentând vestibular o buclă paralelă cu suprafaţa vestibulară a dinţilor, care poate fi activată şi care, cu ajutorul unui pinten intermediar, poate transmite forţe ortodontice de-a lungul arcadei. Croşetul Alt nu permite egresiunea dinţilor (fig.3.41.).

Activarea se obţine prin aducerea ansei într-o zonă mai retentivă, păstrând caracteristicile constructive ale croşetului.

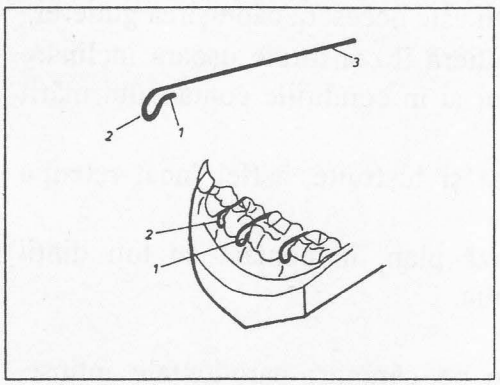

Fig. 3.41. Croşetul interdentar Alt. 1, ansă; 2, buclă; 3, retenţie.

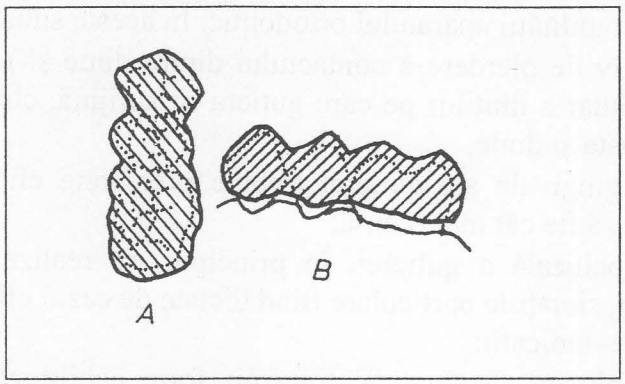

Fig. 3.42. Gutieră ortodontică aplicată pe zona laterală. A: Vedere ocluzală. B: Vedere laterală.

Gutiera ortodontică este o construcţie care acoperă un grup de dinţi vecini, de la cel puţin doi la toată arcada, pe feţele lor vestibulare, ocluzale şi orale şi ar putea fi asemuită cu un grup de coroane de înveliş, solidarizate între ele, cărora li s-au desfiinţat pereţii intermediari (Boboc).

Gutiera este un element de ancorare care se aplică pe dinţii neşlefuiţi, nu pătrunde subgingival, înalţă provizoriu ocluzia, realizând blocuri dentare de sprijin (fig.3.42., 3.43.).

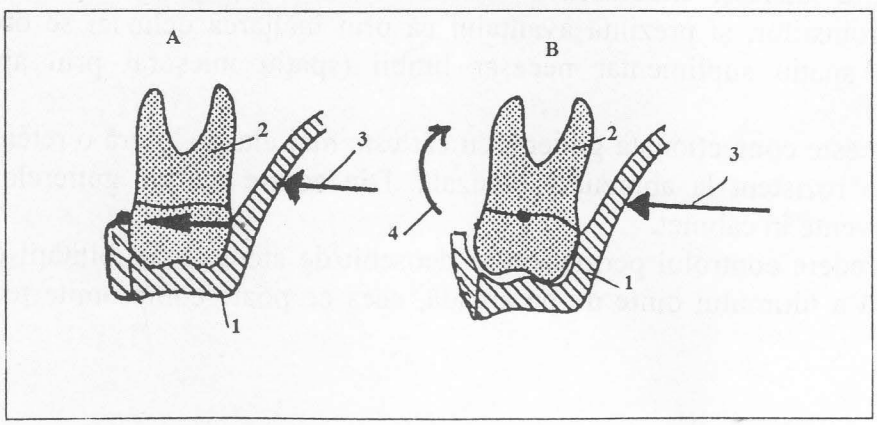

Fig. 3.22. Efectul de expansiune produce modificări la nivelul zonei de sprijin. A: Gutieră la începutul acţiunii ortodontice. B: Gutieră după executarea acţiunii ortodontice. 1, gutieră; 2, dinte; 3, forţă ortodontică; 4, sens de rotaţie;

Caracteristici:

- pereţii gutierei trebuie să prezinte grosimi uniforme, astfel încât, vestibular, aceasta să redea morfologia arcadei şi să ofere în acelaşi timp elasticitatea şi rezistenţa necesare scopului de utilizare;
- datorită faptului că se aplică pe dinţi neşlefuiţi, gutiera trebuie să fie elastică, pentru a putea depăşi ecuatorul anatomic al dinţilor pe care se aplică. Această caracteristică îi oferă de fapt şi principala calitate în stabilizarea aparatelor ortodontice;
- fricţiunea dintre dinţi şi suprafaţa internă a gutierei slăbeşte în timp datorită uzurii, ducând la pierderea stabilităţii aparatului ortodontic. În aceste situaţii este necesară căptuşirea gutierei;
- un alt motiv de pierdere a contactului dintre dinte şi gutieră îl constituie uşoara înclinare spre vestibular a dinţilor pe care gutiera se sprijină, chiar şi în condiţiile contactului mărit dintre aceasta şi dinte;
- marginile gingivale ale gutierei trebuie prelucrate efilat şi lustruite, astfel încât retenţia alimentară să fie cât mai redusă;
- suprafaţa ocluzală a gutierei, în principiu, se realizează plan, în contact cu toţi dinţii antagonişti, situaţiile particulare fiind dictate de cazul clinic.

Acţiune–indicaţii:

- realizând blocuri dentare, se transmit forţe echilibrate pe câmpuri parodontale întinse, nepermiţând înclinarea sau modificarea poziţiei dinţilor unul faţă de celălalt;
- datorită înălţării provizorii a ocluziei, sunt suprasolicitaţi în sens vertical atât dinţii pe care se sprijină, cât şi dinţii antagonişti, ducând la ingresiune dentară şi la *rotaţie de tip anterior* a mandibulei;
- este posibilă utilizarea unei gutiere totale pe post de aparat ortodontic, mobilizabil, în situaţia în care se urmăreşte transmiterea unor forţe importante la nivelul unui sector limitat, fără a urmări efecte secundare în alte zone, iar stabilizarea relaţiilor ocluzale să se realizeze pe toate unităţile dentare;
- permite angajarea în stabilizarea aparatului superior şi a dinţilor antagonişti, prin realizarea de microplanuri ocluzale. Microplanurile ocluzale vor fi realizate prin căptuşire ocluzală. În aceste condiţii, dacă una dintre gutierele aparatului este cu suprafaţă netedă, iar cealaltă cu microplanuri ocluzale, acţiunea aparatului va fi de partea gutierei cu suprafaţă netedă;
- în supraalveolodonţiile laterale, ancorarea pe gutiere determină ingresiunea dinţilor de sprijin, ca şi a antagoniştilor, şi prezintă avantajul că prin înălţarea ocluziei se obţine în cavitatea bucală un spaţiu suplimentar necesar limbii (spaţiu micşorat prin aplicarea aparatului ortodontic).

Acrilatul din care este confecţionată gutiera, cu cât este mai elastic, oferă o retenţie mai bună, dar este mai puţin rezistent la abraziune ocluzală. Din aceste motive gutierele suferă accidente şi reparaţii frecvente în cabinet.

Trebuie avut în vedere controlul permanent şi deosebit de atent al posibilităţii erupţiei distale dincolo de gutieră a ultimului dinte de pe arcadă, ceea ce poate compromite rezultatul ortodontic.

3.4 ELEMENTE DE ACȚIUNE ALE PLĂCILOR ORTODONTICE

Elementele de acțiune ale plăcilor sunt acele elemente care declanșează forțe ortodontice asupra dinților, țesuturilor de susținere ale acestora, cât și asupra maxilarelor, inducând astfel modificări biologice la nivelul lor, cu scopul de a normaliza poziția dinților și de a modifica ritmul și direcția de creștere a maxilarelor.

Elementele de acțiune pot fi:

- prefabricate (trebuiesc înglobate în plăci);
- confecționate în laborator;
- realizate ulterior în cabinet.

Dintre elementele de acțiune vor fi prezentate:

- șuruburile ortodontice;
- arcurile palatinale (de exemplu arcul Coffin);
- arcurile vestibulare;
- resorturile auxiliare.

3.4.1 ȘURUBURILE ORTODONTICE

Definiție: Şuruburile ortodontice = piese mecanice care transformă o mişcare rotatorie de activare într-o mişcare translatorie cu efect ortodontic.

Clasificare:

1. şuruburi monomaxilare:
   a. clasice;
   b. triple;
   c. de mezializare – distalizare;
   d. balama: simetrice şi asimetrice;
   e. pentru disjunctoare;
2. şuruburi monodentare:
   a. clasice;
   b. pentru îndreptarea molarilor 2 înclinați;
3. şuruburi intermaxilare.

Alcătuirea şurubului ortodontic monomaxilar clasic (fig. 3.44.):

- 2 semirame cu:
  - câte un tunel filetat (cu rol de piuliță) şi
  - câte unul sau două tunele netede în care se indexează tijele de ghidare,
  - retenții pentru acrilat (orificii sau şanțuri),
  - o săgeată de plastic colorată, care indică sensul de activare al şurubului;
- o tijă filetată cu acelaşi pas ca şi tunelul filetat al semiramelor (partea activă a şurubului; pasu filetului determină distanțarea fragmentelor plăcii). Tija filetată are în centrul ei un cilindru ma

gros decât restul tijei, nefiletat, dar tunelizat cu două tunele perpendiculare unul pe celălalt, astfel încât la suprafaţa cilindrului apar patru orificii distanţate între ele cu 90°;

- una sau două tije de ghidare, netede, ce culisează în tunelele existente în semirame (elementele care transformă mişcarea rotatorie în mişcare translatorie şi care asigură alunecarea fragmentelor într-un singur plan);
- un plastic de protecţie care acoperă cilindrul cu cele patru orificii pentru a preveni intrarea acrilatului în acestea, ceea ce ar bloca şurubul;
- cheiţa de activare este un segment de sârmă cu diametru ceva mai mic decât cel al celor două tunele ce se află în centrul tijei de activare. Prin introducerea cheiţei în acestea şi rotirea în sensul de activare sau dezactivare al şurubului se vor distanţa, respectiv apropia, fragmentele plăcii.

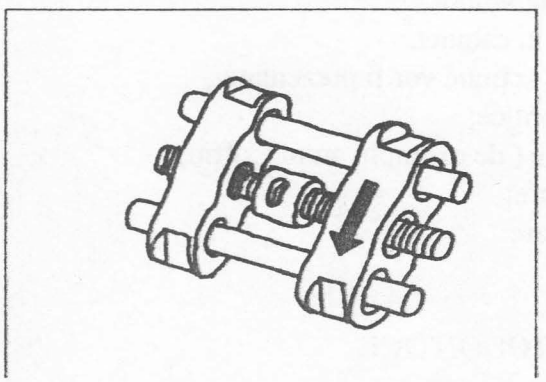

Fig. 3.44. Şurubul monomaxilar clasic, alcătuit din două semirame, tijă filetată cu cilindrul tunelizat şi două tije de ghidare.

Activare: activarea şurubului se face introducând o sârmă denumită "cheiţă" într-unul dintre orificii şi rotirea prin aceasta a tijei filetate până la apariţia următorului orificiu în poziţia de plecare. Astfel, tija este practic rotită cu 90°, deci cu un sfert din turaţia sa completă.

În general, pasul şurubului este astfel ales încât, la o turaţie completă, cele două semirame să se distanţeze cu 0,8 - 1 mm. Cel mai frecvent şurubul se activează cu 1/4 tură pe săptămână, ceea ce face ca cele două semirame să se distanţeze cu 0,2 - 0,25 mm pe săptămână, deci pentru fiecare fragment al plăcii distanţarea este de 0,1 - 0,125 mm/săptămână. Prin studii biologice s-a observat că acesta este ritmul optim în care procesele de apoziţie şi resorbţie declanşate de forţele ortodontice la nivel osos se află în echilibrul necesar producerii mişcării ortodontice.

Mod de amplasare: în funcţie de obiectivul terapeutic.

Cele mai utilizate aplicări sunt:

- şurubul median (fig. 3.45.) - lărgirea simetrică a arcadei (dacă nu sunt folosite gutiere cu un capac neted pe o parte şi unul cu indentaţii pe cealaltă parte);

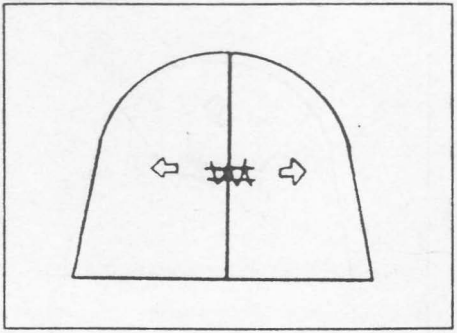

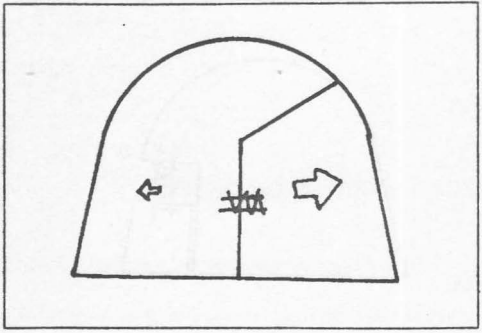

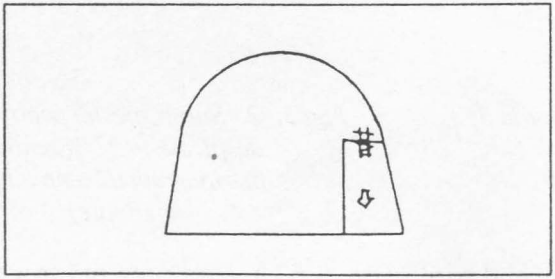

Fig. 3.48. Şurubul aplicat la o placă despicată în sector lateral pentru distalizarea dinţilor cuprinşi în fragment.

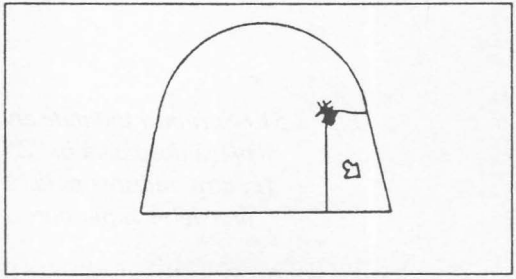

Fig. 3.49. Şurubul aplicat la o placă despicată în sector lateral pentru distovestibularizarea dinţilor cuprinşi în fragment.

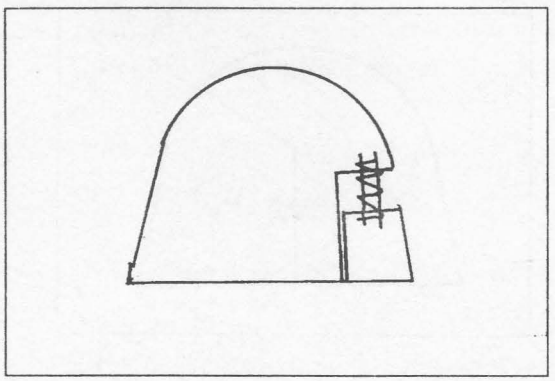

Fig. 3.50. Şurubul aplicat la o placă despicată în sectorul lateral pentru mezializarea dinţilor cuprinşi în fragment.

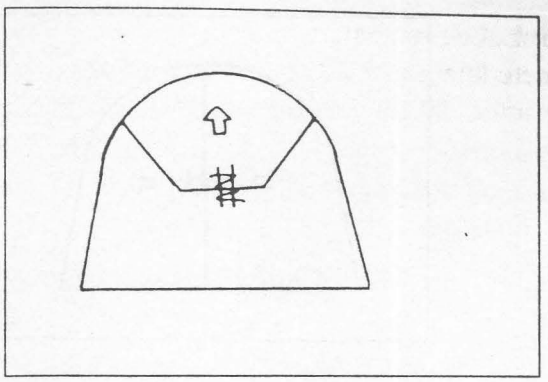

Fig. 3.50 Şurubul montat anterior la o placă despicată în trapez (pentru alungirea arcadei superioare).

- şurub de mezializare, atunci când se utilizează un şurub deschis (vezi şurubul de mezializare- fig. 3.50.);

- şurubul montat anterior la o placă în trapez (fig. 3.51.) - alungirea arcadei superioare;
- două şuruburi clasice montate pe ramurile anterioare ale unei plăci despicate în "Y" (fig. 3.52.) - vor produce o mărire radiară a arcadei, deci o lărgire şi o alungire concomitentă, creându-se spaţiu mai ales la nivelul caninilor, în dreptul cărora se practică despicările anterioare. Axele celor două şuruburi trebuie să fie perpendiculare unul pe celălalt şi să aibă ca bisectoare linia mediană. Dacă şuruburile se aplică cu unghiul dintre ele mai mare, acţiunea va fi predominant de lărgire, dacă unghiul va fi mai mic, acţiunea va fi predominant de alungire a arcadei.

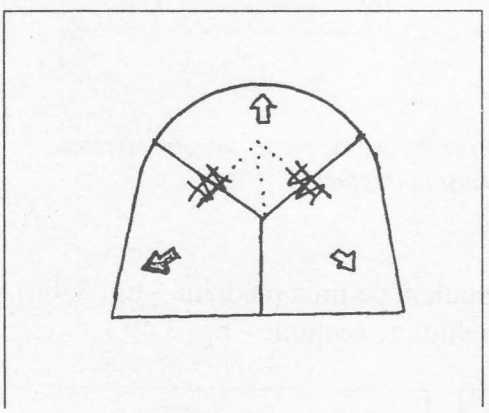

Fig. 3.51. Şuruburi montate anterior la o placă despicată în "Z" (pentru mărirea radiară a arcadelor superioare).

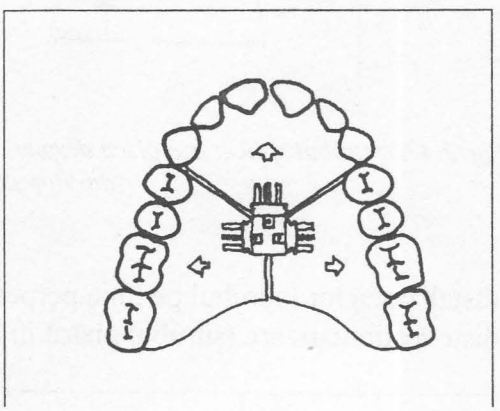

Fig. 3.52. Şurub special pentru o placă despicată în "Z" (pentru mărirea radiară a arcadei superioare).

- În acelaşi scop poate fi aplicat un şurub special triplu (fig. 3.53.), care prezintă trei semirame şi trei cilindri de activare şi care este aplicat în centrul celor trei despicături ale plăcii în "Y";

- şurubul de mezializare (vezi fig. 3.50.) este un şurub livrat deschis de producători, având două casete laterale şi un plastic de protecţie foarte gros. El poate fi înlocuit în laborator cu un şurub obişnuit, dacă acesta este pregătit în prealabil;
- şuruburile balama au ca scop deschiderea în evantai a fragmentelor plăcii şi sunt utilizate mai ales pentru arcadele îngustate mai mult în zona anterioară. Tipuri:
  - cu balama unită de tija filetată:
    a. cu braţe egale (deplasarea fragmentelor va fi simetrică, fig. 3.54.);
    b. cu braţe inegale (deplasarea asimetrică, pentru DLMP, fig. 3.55.);
  - cu balama separată (fig. 3.56.);
- şuruburile pentru disjunctoare (fig. 3.57.) sunt şuruburi speciale, foarte robuste care au sudate de semirame câte două tije metalice, ce vor fi folosite la confecţionarea disjunctorului (vezi. cap. disjunctor);
- şuruburile monodentare (fig. 3.58.) sunt şuruburi ce acţionează la nivelul unui singur dinte, în general pentru a-l vestibulariza;
- şuruburile intermaxilare (fig.3.59.), utilizate pentru glisarea mandibulei în retropulsie faţă de arcada maxilară. Ele prezintă o semirămă retenţionată în baza plăcii maxilare şi una în baza plăcii mandibulare.

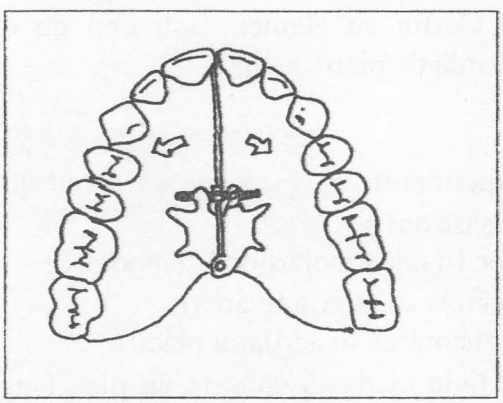

Fig. 3.54. Şurub în balama dintr-o singură bucată cu braţe egale.

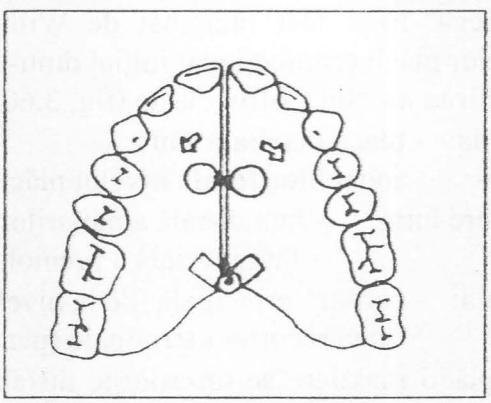

Fig. 3.55. Şurub în balama din două bucăţi.

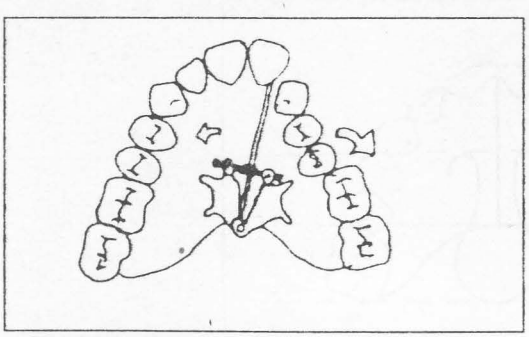

Fig. 3.56. Şurub în balama dintr-o singură bucată cu braţe inegale.

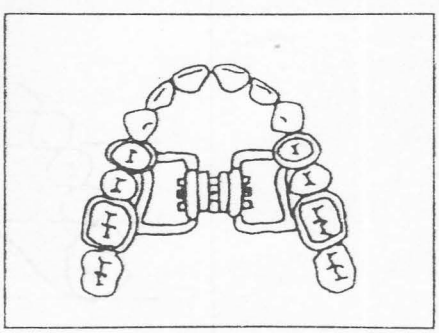

Fig. 3.57. Şurub pentru disjunctor.

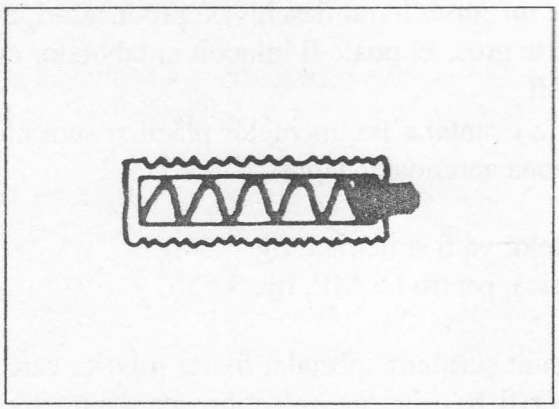

Fig. 3.58. Şurub monodentar.

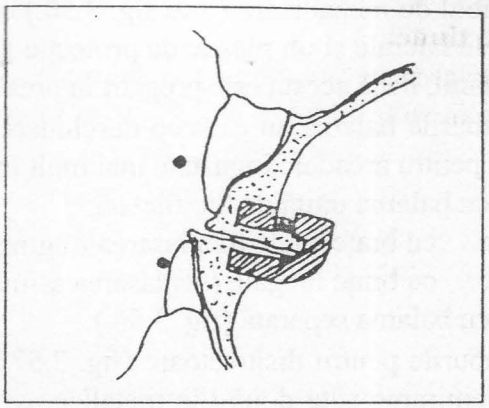

Fig. 3.59. Şurub intermaxilar.

3.4.2 ARCUL COFFIN

Definiţie: arcul Coffin = element de acţiune realizat din sârmă, sub forma unei lire sau a literei omega. El a fost imaginat de William Coffin ca element activabil de distanţare a fragmentelor plăcii (confecţionat iniţial dintr-o coardă de pian).

Alcătuirea arcului Coffin clasic (fig. 3.60.):

- plasat la: - plaçă maxilară sau
  - monobloc (tot la nivelul plăcii superioare);
- întindere între: - faţa distală a molarilor de şase ani şi
  - faţa mezială a premolarilor 1 (sau a molarilor 1 temporari);
- prezintă: - curbură principală (de la nivelul căreia se face activarea),
  - două recurbări terminale (pentru ancorarea în acrilatul plăcii),
- baza plăcii maxilare se răscroieşte distal pe linia mediană până la un plan tangent la faţa mezială a molarilor de 6 ani,
- curbura principală rămâne neînglobată în acrilatul plăcii.

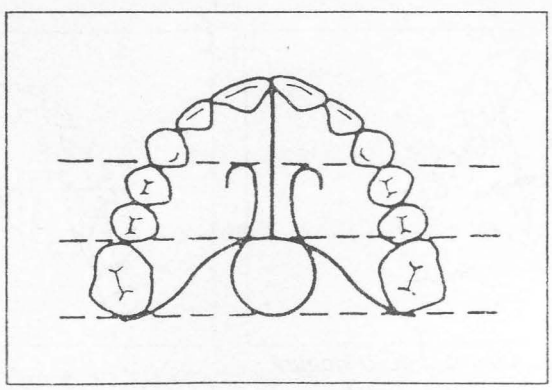

Fig. 3.60. Arcul Coffin clasic pentru o placă despicată median.

Acţiune:

- Distanţarea în "evantai" a celor două fragmente de placă pe care le uneşte, deci o lărgire predominantă în zona anterioară a arcadei (favorabilă pentru arcadele în "V"), asemănător şuruburilor în balama.
- Se poate obţine şi o distanţare paralelă a fragmentelor aplicând două sau trei arcuri Coffin în funcţie de tipul de despicare al plăcii (vezi fig. 3.61.).

Mod de activare:

- iniţial placa vine nesecţionată din laborator; în şedinţa în care se doreşte începerea activării se secţionează placa (datorită tensiunii înmagazinate în sârma arcului Coffin, fragmentele plăcii se depărtează);
- pentru activările ulterioare se aplică un cleşte crampon perpendicular pe planul arcului Coffin şi se strâng fălcile sale pentru a produce o turtire a curburii principale, ceea ce va duce din nou la distanţarea celor două fragmente.
- Atenţie! În timpul activării este posibil ca fragmentele plăcii să nu mai rămână în acelaşi plan, arcul Coffin neavând tije de ghidare ca şuruburile ortodontice (de multe ori este necesară captuşirea fragmentelor pentru a readapta placa la câmpul maxilodentar).

Material:

- sârmă elastică (federhart, springhard) de diferite grosimi în funcţie de aparatul la care este aplicat:
  - 1,0 mm pentru o placă maxilară despicată median cu un singur arc Coffin;
  - 1,2 mm pentru un monobloc;
  - 0,9 mm pentru arcul posterior şi 0,8 mm pentru arcurile anterioare la o placă despicată în "Y" în dentiţia mixtă sau definitivă;
  - 0,8 mm pentru arcul posterior şi 0,7 mm pentru arcurile anterioare la o placă despicată în "Y" în dentiţia temporară.

Confecţionare:

- secţionarea unui segment de sârma egal cu periferia arcadei între feţele distale ale molarilor unu;
- desenarea pe model a extremităţilor arcului Coffin şi a traseului acestuia (cu simetrie sagitală şi transversală);
- se începe curbarea din segmentul median al curburii principale, curbare ce se realizează cu mână, în timp ce cleştele doar fixează sârma;
- se fixează cu ceară pe model la nivelul curburii principale, astfel încât tot arcul, inclusiv curbura principală, să se găsească la o distanţă de aproximativ 1 mm de fibromucoasa palatină.

Variante constructive:

- pentru dilatare paralelă (ca la şurubul monomaxilar): se aplică două arcuri Coffin de diametru mai mic faţă în faţă (fig. 3.61.);
- pentru placa despicată în trapez (respectiv alungirea arcadei): se aplică tot două arcuri Coffin faţă în faţă (fig. 3.62.);

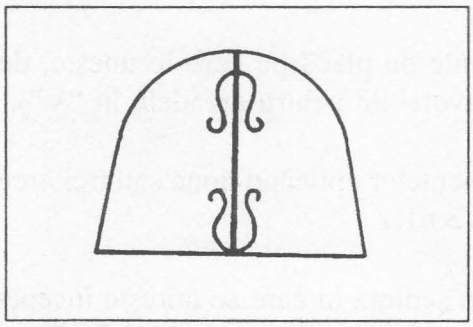

Fig. 3.61. Plasarea arcurilor Coffin pentru o distanțare paralelă a fragmentelor plăcii despicate median.

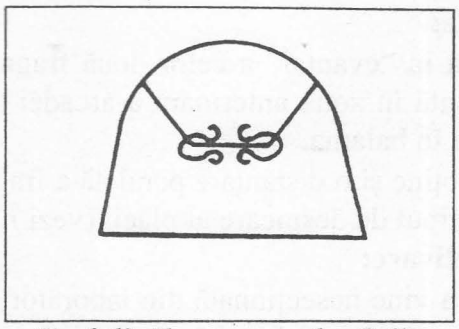

Fig. 3.62. Plasarea arcurilor Coffin pentru o placă despicată în trapez.

- pentru o mărire radiară a arcadei (atât transversală, cât şi sagitală) se foloseşte o placă în "Y" la care se aplică trei arcuri Coffin (fig. 3.63.). (Pe ramura posterioară a Y-ului se plasează un arc Coffin cu un diametru cu 0,1 mm mai mare decât diametrele celor două arcuri Coffin de pe ramurile anterioare ale acestuia, respectiv: pentru dentițiile mixtă şi definitivă se utilizează sârmă de 0,9, respectiv, 0,8 mm, iar pentru cea temporară 0,8 şi 0,7 mm.)

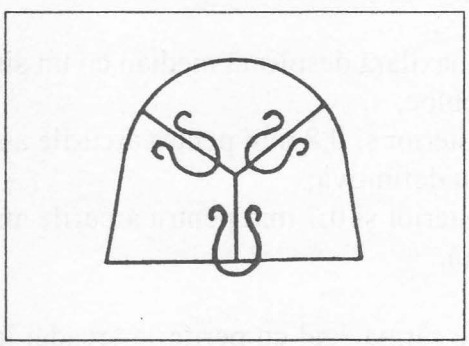

Fig. 3.63. Plasarea arcurilor Coffin la o placă despicată în Y.

3.4.3 ARCUL VESTIBULAR

Definiție: Arcul vestibular (AV) = element de acțiune din sârmă plasat pe fața vestibulară a dinților frontali în scopul producerii unor deplasări ale acestora.

Clasificare:

a. AV active (pentru mişcări ortodontice la nivelul dinților frontali);
b. AV pasive (pentru îndepartarea buzei de arcada dentară);
c. AV funcționale (pentru ghidarea mandibulei în propulsie sau retropulsie);
d. AV pentru pacienții cu despicături labiomaxilopalatine (DLMP).

Alcătuire:

- curbură principală (fig. 3.64.) modelată la "forma ideală" a arcadei (întotdeauna după o formă normală de arcadă, fig. 3.65.);

- două bucle de activare ;
- două cozi de retenţie în baza plăcii.

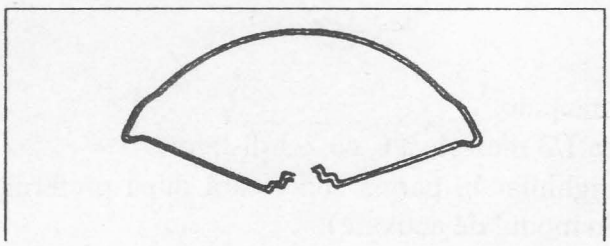

Fig. 3.64. Arcul vestibular clasic, alcătuit din curbură principală, două bucle de activare şi două cozi de retenţie.

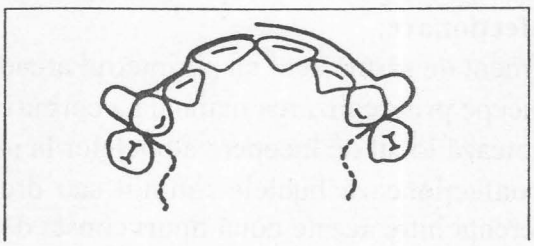

Fig. 3.65. Modelarea corectă a curburii principale a arcului vestibular (în dreapta) şi incorectă (în stânga).

3.4.3.1 AV active:

Indicaţii: efectuarea unor deplasări dentare în sens vestibulo-oral ale dinţilor frontali.
Variante constructive:

- AV cu bucle: - rotunjite sau
  - dreptunghiulare.
- AV cu bucle triunghiulare.

AV cu bucle rotunjite sau dreptunghiulare (fig. 3.66):
Alcătuire:

- curbură principală (traseu ideal):
  - între 1/3 meziale ale feţelor vestibulare ale caninilor;
  - curbura principală este plasată de către tehnician la mijlocul feţelor vestibulare ale frontalilor;
  - medicul modifică poziţia în funcţie de scopul terapeutic;
- două bucle de activare:
  - pe 2/3 distale ale feţelor vestibulare ale caninilor;
  - piciorul distal al buclei la faţa distală a caninilor încalecă arcada între C şi Pm1 (în contact cât mai strâns cu arcada pentru a nu deranja ocluzia);
  - piciorul mezial coboară la unirea 1/3 meziale cu 2/3 distale;
  - înălţimea buclei depaşeşte cu ~3 mm înălţimea caninilor;
- două cozi de retenţie, câte una la fiecare extremitate.

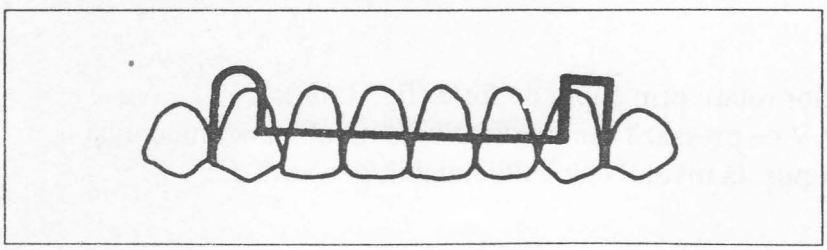

Fig. 3.66. Arcul vestibular cu bucle rotunjite sau dreptunghiulare.

Material:

- sârmă elastică (federhart, springhard) de 0,7 mm.

Confecționare:

- fragment de sârmă egal cu perimetrul arcadei;
- se începe prin realizarea manuală a curburii principale;
- se notează locul de începere a buclelor la unirea 1/3 meziale a C cu 2/3 distale;
- se confecționează buclele rotunjit sau dreptunghiular în partea superioară după preferință (diferența între aceste două tipuri constă doar în modul de activare).

Activare:

- prin turtirea sau accentuarea curburii;
- pentru cel cu bucle dreptunghiulare, prin desfacerea sau închiderea unghiurilor;
- pentru acțiuni nuanțate la nivelul unei muchii a incisivilor prin strângerea sârmei între fălcile unui cleşte Aderer (trois-becs).

Acțiuni: predominante la nivelul incisivilor, controlul efectuat asupra caninilor rezumându-se doar la 1/3 mezială a acestora..

- *oralizarea* incisivilor (palatinizare, respectiv lingualizare):
  - acționează prin înclinare
    - mai amplă, dacă AV se plasează către marginea incizală (oralizare prin basculare - fig. 3.67.a) sau
    - mai moderată, dacă AV se plasează cât mai gingival (oralizare mai corporeală - fig. 3.67.b);
  - în funcție de tipul de mişcare dorită, este necesară şlefuirea specifică retroincizală a bazei plăcii;

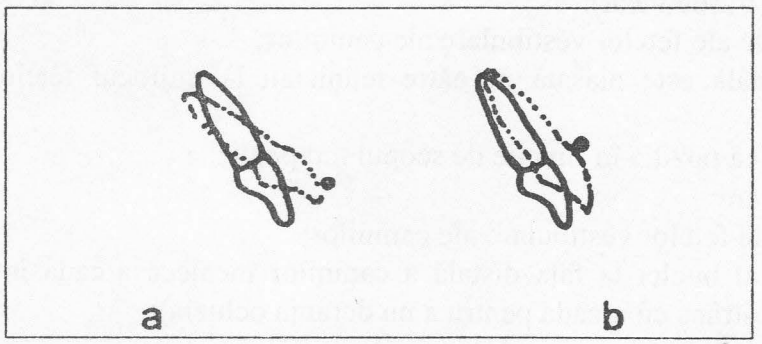

Fig. 3.67. Oralizarea prin: basculare (a); componentă mai mare de translație (b).

- *derotarea* incisivilor rotați: prin cuplu de forțe (fig. 3.68.):
  - una dată de AV ce presează asupra dintelui la nivelul unei muchii şi
  - una, de sens opus, la nivelul celeilalte muchii, generată de:

- baza plăcii (prin forţa de reacţie ce va lua naştere în baza plăcii conform "Legii acţiunii şi reacţiunii a lui Newton"; atunci când muchia cea mai orală se află corect pe linia acadei) sau
- un resort auxiliar (atunci când muchia cea mai orală se află în interiorul liniei normale a arcadei).

Pentru a permite derotarea va fi necesară şi şlefuirea bazei plăcii în mod corespunzător;

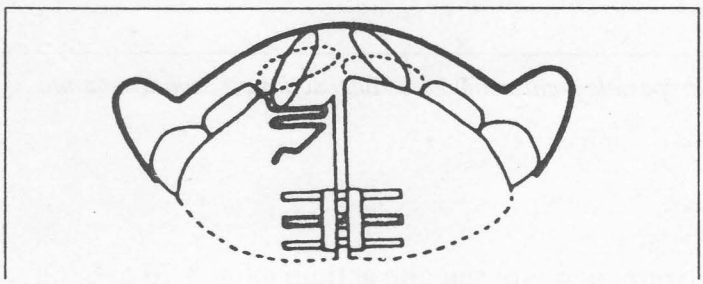

Fig. 3.68. Derotarea incisivilor rotaţi în cuplu de forţe între AV şi baza plăcii sau un RA (din Frass).

- *acţiuni pe verticală,* de ingresiune şi egresiune a incisivilor (fig. 3.68):
  - este necesară aplicarea unor elemente retentive pe feţele vestibulare ale incisivilor, cum ar fi: butoni de compozit, butoni, cârlige, bracketuri colate sau aplicate pe inele cimentate pe dinţii frontali;
  - pentru egresiune - AV în poziţie de repaus - către muchia incizală a incisivilor şi pacientul ridică AV deasupra elementelor retentive;
  - pentru ingresiune - AV se va plasa către colet şi pacientul îl coboară, agăţându-l sub elementele retentive.

  Atenţie! Pentru aceste mişcări dentare este necesară o cunoaştere foarte exactă a dozării forţelor, întrucât o supradozare a forţei poate duce la resorbţii radiculare sau la extruzii dentare.

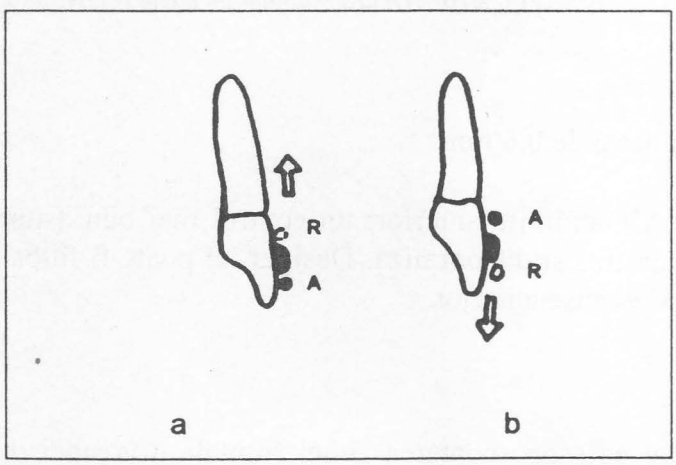

Fig. 3.69. Acţiuni pe verticală ale AV. a: Ingresiune. B: Egresiune (R, poziţia în repaus a AV; A, poziţia atinsă prin trecerea de elementul retentiv).

- **Modificări** pentru un control mai amplu asupra caninilor: bucle modificate în "deget de



Fig. 3.70. Bucle speciale pentru adăugarea unei acţiuni şi asupra caninului.

manuşă" sau în "T" (oralizare, derotare sau alte acţiuni - fig. 3.70 a, b, c).

AV cu bucle triunghiulare (fig. 3.71.)

Traseu:

- curbura principală între feţele distale ale caninilor;
- se reflectă către mezial, realizând buclele triunghiulare;
- piciorul mezial coboară în contact strâns cu feţele meziale ale caninilor;
- încalecă arcada între incisivii laterali şi canini fără a deranja ocluzia;
- două cozi de retenţie în baza plăcii.

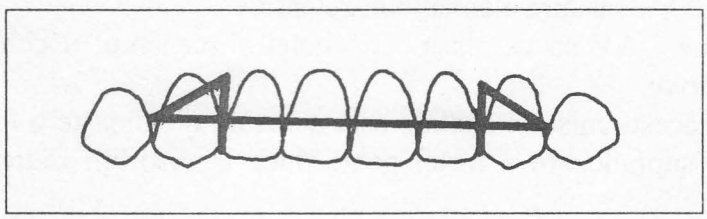

Fig. 3.70. Arcul vestibular cu bucle triunghiulare.

Material:

- sârmă elastică cu diametru de 0,6 mm.

Acţiuni:

- Suplimentar faţă de AV amintite anterior: un control mai bun asupra caninilor, pe care îi poate distaliza uşor, oraliza şi distooraliza. Desigur, el poate fi folosit pentru toate celelalte acţiuni amintite la AV expuse anterior.

3.4.3.2 AV pasive

Definiţie: AV care au ca scop scoaterea zonei frontale a arcadei dentare de sub acţiunea buzei; în general, componente ale aparatelor funcţionale.

Material:

- sârmă tare (hart, hard) cu diametre de 0,8 mm (neavând acţiune directă asupra dinţilor).

Alcătuire:

- traseu asemănător cu cel al AV active cu bucle rotunjite sau dreptunghiulare;
- la activatoare, piciorul distal al buclei intră în activator în masa interocluzală.

3.4.3.3 AV funcţionale

Definiţie: AV cu rol de ghidare a mandibulei în propulsie sau retropulsie.

Alcătuire:

- caracteristică principală: retenţiile în acrilat se află la nivelul maxilarului opus celui la care acţionează curbura principală.
- *AV pentru ghidarea mandibulei în retropulsie* (fig. 3.72.):

- retenţiile la nivelul plăcii maxilare;
- buclele de activare coboară împreună cu zona de curbură principală către incisivii inferiori;
- poate fi parte integrantă a unei plăci pentru rezolvarea anumitor tipuri de prognaţie mandibulară (placa "V" - Ghe. Boboc, este o placă superioară despicată în trapez, ancorată pe gutiere şi cu AV de retropulsie mandibulară).

Atenţie! Acest AV este plasat în imediata vecinătate a frontalilor inferiori fără a avea contact ferm cu ei, deoarece înclinarea către lingual a frontalilor inferiori va duce la o basculare vestibulară a apexurilor acestora, ceea ce va genera apoziţie osoasă vestibulară la nivelul mentonului, agravând aspectul fizionomic al pacientului prognat.

- AV poate fi activat numai când incisivii inferiori sunt vestibuloînclinaţi, activarea fiind permisă doar până când axul acestora ajunge perpendicular pe planul bazal mandibular.
- AV de retropulsie are doar un rol de ghidare, fără a avea un rol activ de deplasare dentară!

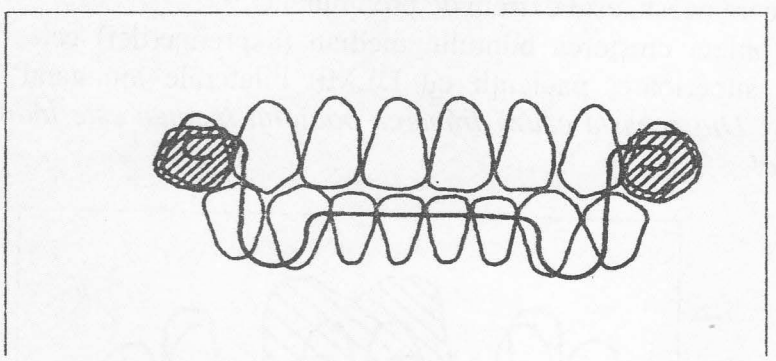

Fig. 3.72. Arcul vestibular pentru ghidarea mandibulei în retropulsie.

- *AV de propulsie* (fig. 3.73.):

- rol de ghidare mandibulară şi rol de deplasare activă (palatinizarea incisivilor superiori);
- retenţiile la nivelul plăcii mandibulare;
- curbura principală la nivelul incisivilor superiori;

- mod de acțiune: pentru a închide gura, pacientul este obligat să efectueze propulsie, dar, odată gura închisă, musculatura încearcă să retragă mandibula pe poziția posterioară obișnuită, ceea ce aplică o forță de palatinizare la nivelul incisivilor superiori.

Atât pentru realizarea AV de retropulsie, cât și pentru cel de propulsie, este necesar ca cele două modele să fie fixate în *ocluzie corectată* (vezi cap. 5.1).

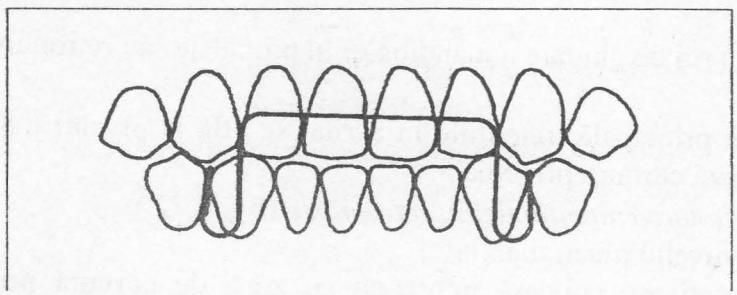

Fig. 3.73. Arcul vestibular pentru ghidarea mandibulei în propulsie.

3.4.3.4 AV pentru pacienții cu DLMP (fig. 3.74.)

Definiție: sunt AV pasive, care la nivelul curburii principale prezintă câteva ondulații verticale pe care este retenționată o pelotă acrilică.

Indicații:

- pe post de conformator, pentru a ghida cicatrizarea la intervențiile chirurgicale de plastie de vestibul ale pacienților cu DLMP bilaterale;
- pentru a frâna creşterea excesivă a bontului median (premaxilă) la pacienții cu DLMP bilaterale, la care acesta este extrem de proeminent.

Atenție! De obicei creşterea bontului median (a premaxilei) este frânată foarte mult de cicatricele buzei superioare, pacienții cu DLMP bilaterale ajungând în final cu un profil retrognat maxilar. *Din această cauză frânarea bontului median este indicată doar în situații cu totul excepționale!*

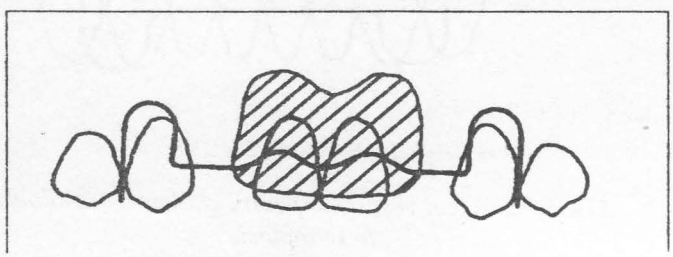

Fig. 3.74. Arcul vestibular pentru pacienții cu DLMP (rol de conformator al vestibulului).

3.4.4 RESORTURI AUXILARE

Definiţie: resorturile auxiliare (RA) = elemente active realizate din sârmă, ce acţionează pe un număr limitat de dinţi (de obicei unul sau doi, în mod excepţional 3-4 dinţi).

Alcătuire:

- parte activă, ce ia contact cu dintele ce trebuie deplasat;
- una sau mai multe bucle de activare;
- una sau mai multe cozi de retenţie în acrilatul bazei plăcilor.

Clasificare:

a. RA cu acţiune orovestibulară şi
b. RA cu acţiune meziodistală.

a. RA cu acţiune orovestibulară au ca scop vestibularizarea sau derotarea dinţilor, în special a frontalilor, deşi pot fi folosite cu succes şi la dinţii laterali.

- **RA în "S"** (fig. 3.75.):
  - extremitatea primei bucle se sprijină pe dinte;
  - cea opusă este retenţionată în baza plăcii printr-o coadă de retenţie;
  - se aplică de obicei pe un singur dinte;

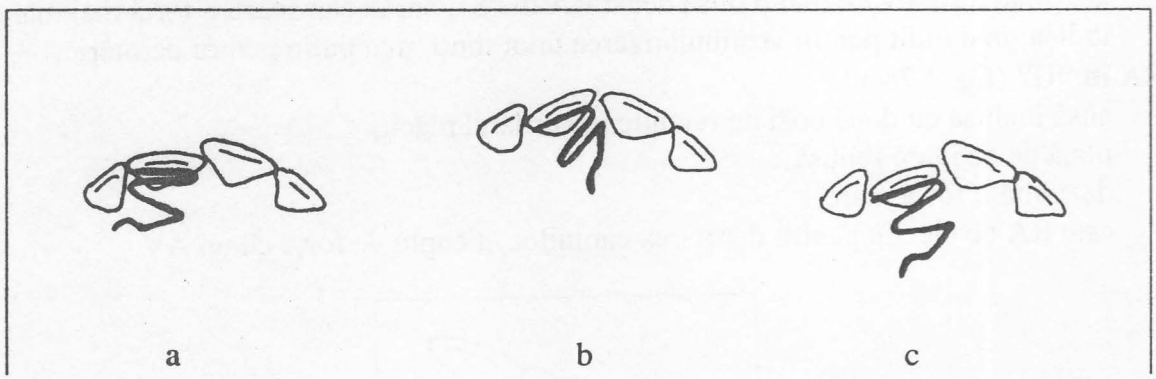

Fig. 3.74. RA în "S". Nuanţarea activării prin desfacerea diferită a buclelor pentru: meziovestibularizare (a), distovestibularizare (b), vestibularizare paralelă (c).

  - poate fi confecţionat şi pentru a acţiona pe doi dinţi vecini;
  - poate vestibulariza sau derota dinţii, mai ales dinţii frontali;
  - se montează cu partea deschisă către partea dintelui malpoziţionată cel mai tare;
  - poate fi activată diferenţiată de la nivelul primei bucle, a celei de-a doua sau a ambelor (vezi fig. 3.75.);
  - sârmă elastică (federhart, springhard) de 0,5 sau 0,6 mm;

- pentru a evita deformarea RA pe faţa orală a dinţilor şi păstrarea acţiunii **perpendiculare** pe aceasta el se protejează cu un platou de acrilat (fig. 3.76., 3.77.).

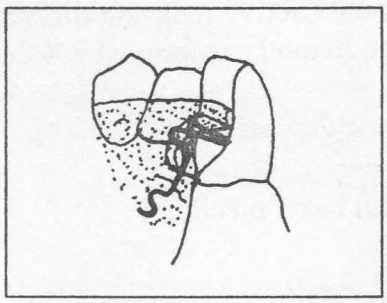

Fig. 3.76. Platoul acrilic de ghidare al RA în "S" – vedere laterală.

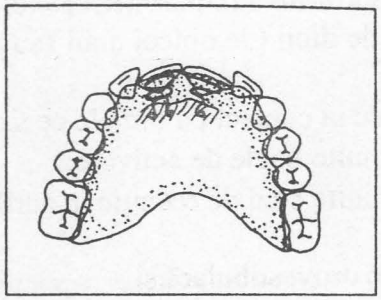

Fig. 3.77. Platoul acrilic de ghidare al RA în "S" şi în "8" – vedere ocluzală.

- **RA în "8"** (vezi fig. 3.77.):
  - două bucle închise;
  - două cozi de retenţie în acrilat;
  - are plajă de activare mai redusă decât RA în "S", dar declanşează o forţă mai mare;
  - indicat mai mult pentru vestibularizarea unor dinţi, mai puţin pentru derotări.
- **RA în "U"** (fig. 3.78.):
  - ansă închisă cu două cozi de retenţie în acrilatul plăcii;
  - plajă de activare redusă;
  - dezvoltă o forţă mare;
  - este RA de elecţie pentru derotarea caninilor în cuplu de forţe cu un AV.

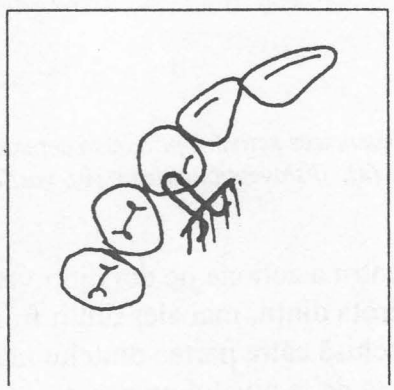

Fig. 3.78. RA în "U".

- **RA în "ciupercă"** (fig. 3.79.):
  - arată ca două RA în "S" puse faţa în faţa şi unite la nivelul extremităţilor libere;

- poate acționa pe doi sau patru dinți vecini (de obicei cei doi incisivi centrali sau toți patru incisivii).

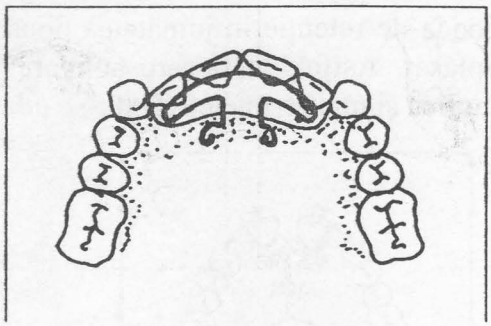

Fig. 3.79. RA în "ciupercă".

b. RA cu acțiune meziodistală au ca scop distalizarea sau mezializarea dinților frontali sau laterali. Partea activă are contact cu una dintre fețele aproximale.

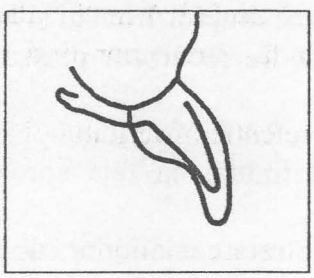

Fig. 3.80. RA în "V".

- **RA în "V"** (Gh. Boboc)(fig. 3.80.):
  - pentru frontali;
  - acțiunea poate fi nuanțată spre colet sau spre incizal în funcție de necesitățile de deplasare dentară;
  - pentru creşterea amplitudinii meziodistale, porțiunea neacoperită de acrilat a conexiunii trebuie să fie ceva mai lungă, putând fi realizate şi îndoituri suplimentare (fig. 3.80).

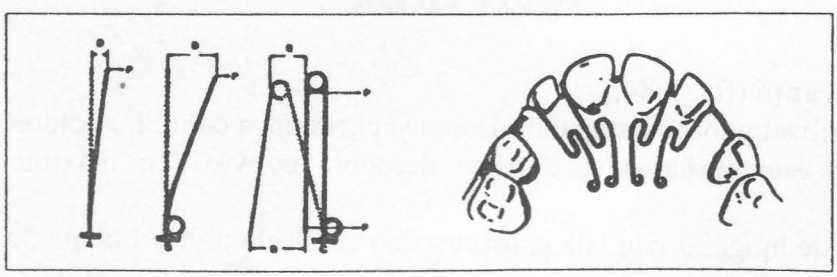

Fig. 3.81. Metode pentru creşterea amplitudinii RA meziodistale (din Frass).

- **RA autoactivabile** (fig. 3.82.):
  - evită dezactivarea RA de mezializare clasice în momentul activării şurubului de lărgire;
  - au, în mod caracteristic, coada de retenţie în jumătatea opusă a bazei plăcii pe care se află dintele ce trebuie deplasat. Astfel, la fiecare activare a şurubului, în loc să se distanţeze de dinte, RA se aplică şi mai ferm, activându-se odată cu şurubul median.

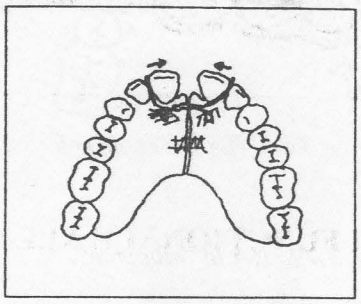

Fig. 3.82. RA autoactivabile

- **RA liniar:**
  - pentru mezializarea sau distalizarea dinţilor frontali şi laterali;
  - extremitatea sa liberă trebuie să fie recurbată pentru a nu leza mucoasa labială sau jugală;
  - acţiune mai puţin nuanţată decât a RA în "V";
  - deoarece RA liniar are contact limitat cu faţa aproximală, poate provoca mai uşor înclinări nedorite ale dinţilor;
  - la dinţii laterali există pericol de rotare a dinţilor; de aceea i se asociază un RA liniar scurt, oral, ce va lua contact cu 1/3 orală a feţei aproximale. Acest ansamblu de RA se numeşte **RA dublu** (fig. 3.83.).

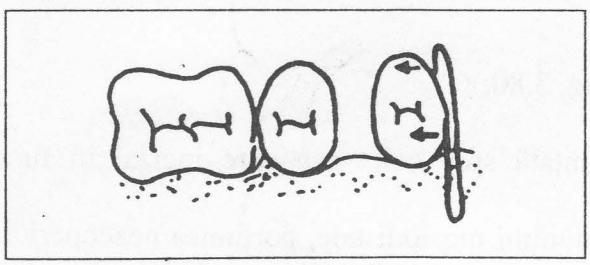

Fig. 3.83. RA dublu.

- **RA în ac de siguranţă** (fig. 3.84.):
  - RA special utilizat pentru distopalatinizarea şi egresiunea caninilor ectopici vestibular;
  - partea activă este curbă şi se sprijină deasupra convexităţii maxime vestibulare a caninilor;
  - conexiunea este lungă, orizontală şi formează o buclă elicoidală înainte de a intra în baza plăcii;

coadă de retenţie (în bază sau în peretele vestibular al unei gutiere laterale).

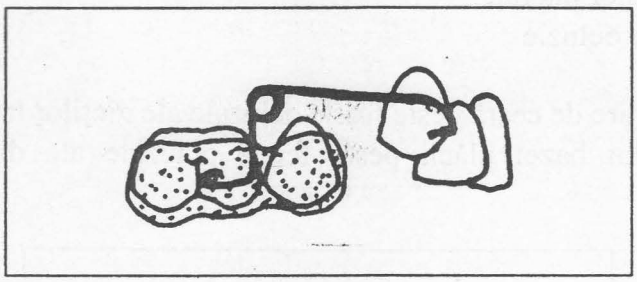

Fig. 3.84. RA în "ac de siguranţă"

3.5 ELEMENTE PASIVE ŞI FUNCŢIONALE ALE PLĂCILOR ORTODONTICE

3.5.1 PLATOUL RETROINCIZAL

Platoul retroincizal (fig. 3.85.) = un element pasiv acrilic, realizat prin modelarea orizontală a bazei plăcii maxilare în zona retroincizală.

Scop:

- contactul prematur al plăcii maxilare cu frontalii inferiori;
- creearea unui spaţiu de inocluzie verticală în zonele laterale.

Acţiune:

- permite egresiunea dinţilor laterali (+ croşete de egresiune);
- într-o mică măsură are loc şi o ingresiune (ingresiune pasivă) a frontalilor inferiori.

Indicaţii:

- în situaţiile clinice cu etaj inferior micşorat şi supraocluzie frontală accentuată.

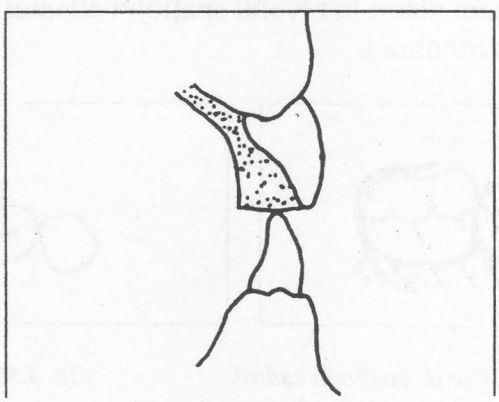

Fig. 3.85. Platoul retroincizal.

3.5.2 MASA INTEROCLUZALĂ

Masa interocluzală (fig. 3.86.) = un element pasiv acrilic aplicat în zonele laterale ale arcadelor.

Scop:

- dezangrenarea arcadelor laterale;
- înălţare provizorie de ocluzie.

Realizare:

- se aplică un strat subţire de ceară peste feţele ocluzale ale dinţilor laterali şi peste croşete;
- prelungirea acrilatului bazei plăcii peste feţele ocluzale ale dinţilor laterali, deasupra stratului de ceară.

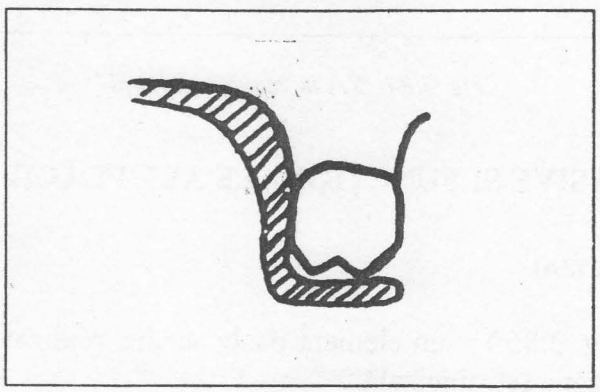

Fig. 3.86. Masa interocluzală.

3.5.3 MENŢINĂTOARELE DE SPAŢIU

Menţinătoarele de spaţiu = elemente pasive care au ca rol păstrarea spaţiului meziodistal şi vertical după pierderea precoce a unui dinte temporar sau după o extracţie a unui dinte permanent, atunci când nu se doreşte modificarea spaţiului postextracţional.

Pot fi:

- componente ale plăcilor ortodontice (fig. 3.87.):
  - simplă prelungire a bazei plăcii la nivelul spaţiului edentat,
  - masivi intermediari fizionomici.

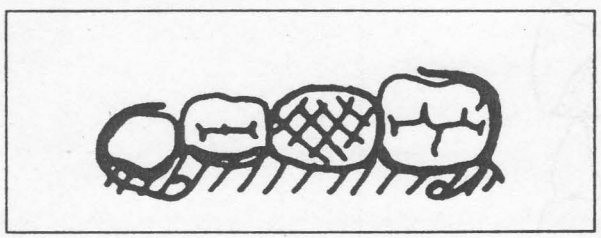

Fig. 3.87. Menţinător de spaţiu în cadrul uneiplăci ortodontice (masiv intermediar ataşat bazei plăcii).

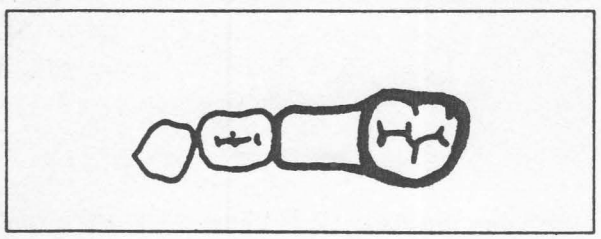

Fig. 3.88. Menţinător de spaţiu fixat la un singur capăt.

- elemente de sine stătătoare, care pot fi:
  - mobile:
    - parte a unei plăci ortodontice,
    - proteze Kemeny (nu se folosesc la copii);

- fixe:
  - fixate la un singur capăt;
  - fixate la ambele capete.

Menţinătoarele de spaţiu mobile sunt plăcile cu menţinător de spaţiu.

Protezele Kemeny sunt alcătuite dintr-un intermediar masiv ancorat cu croşete cervico-alveolare pe dinţii vecini spaţiului edentat (pentru protezarea de urgenţă a unei edentaţii frontale).

Menţinătoarele de spaţiu fixate la un singur capăt (fig. 3.88.) sunt realizate dintr-un inel ortodontic cimentat pe molarul de şase ani şi o ansă sudată, sprijinită pe dintele mezial (utilizate pentru absenţa molarului 2 temporar).

Menţinătoarele de spaţiu fixate la ambele capete (fig. 3.89.) sunt inele cimentate pe molarii de şase ani şi pe dinţii de lapte meziali breşei, unite printr-o ansă sudată către ocluzal.

Atenţie! Menţinătoarele trebuie controlate periodic, pentru a nu bloca sau devia dinţii succesionali.

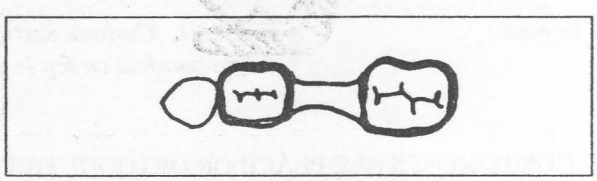

Fig. 3.89. Menţinător de spaţiu fixat la ambele capete.

3.5.4 SCUTUL LINGUAL

Scutul lingual (fig. 3.90.) = un element funcţional metalic sau acrilic aplicat la placa maxilară pentru a reeduca deglutiţia infantilă).

Alcătuire:

- grilaj cu ondulaţii verticale sau orizontale de sârmă;
- înglobat la partea superioară în acrilatul bazei plăcii superioare cât mai anterior posibil, dar în spatele proiecţiei incisivilor inferiori pe fibromucoasa palatină. Această plasare este necesară pentru a ocupa cât mai puţin din spaţiul enoral, permiţând închiderea corectă a gurii, fără a devia mandibula în pro- sau retropulsie;
- două curburi:
  - una orizontală paralelă cu linia arcadei şi
  - una verticală paralelă cu feţele orale ale frontalilor inferiori (fig. 3.91.);
- două dimensiuni ale scutului lingual:
  - una orizontală (dimensiunea dintre primele unităţi dentare în contact de la extremităţile zonei de inocluzie verticală) şi
  - una verticală (înălţimea spaţiului de inocluzie verticală şi înălţimea feţelor orale ale frontalilor inferiori + 1-2mm din înălţimea procesului alveolar, fără a ajunge în contact cu acesta).
- dintr-o singură bucată, dacă baza plăcii este nesecţionată, sau din două bucăţi, dacă placa este despicată median,

- poate fi îmbrăcat în acrilat, mai ales la pacienții care presează limba cu forță mare pe scut, pentru a preveni leziuni ale limbii;
- sârmă tare (hart, hard) cu diametru de 0,8-0,9 mm.

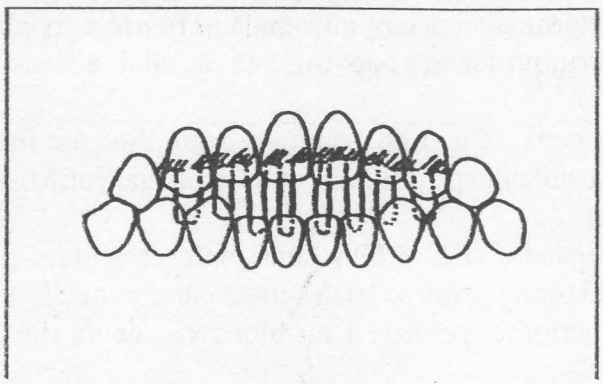

Fig. 3.90. Scutul lingual.

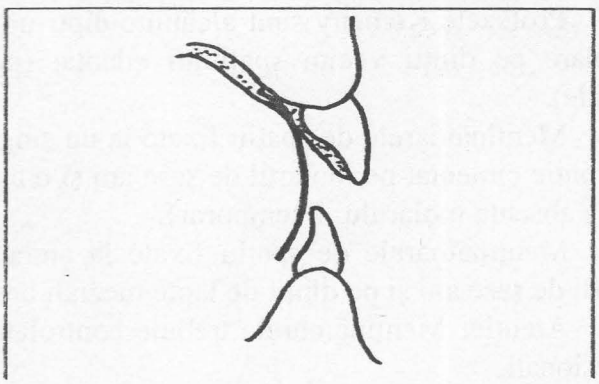

Fig. 3.91. Curbura verticală a scutului lingual este paralelă cu fețele orale ale frontalilor.

3.5.5 PLANURILE ÎNCLINATE COMPONENTE ALE PLĂCILOR ORTODONTICE

Planul înclinat = un element pasiv acrilic sau metalic aplicat bazei plăcii, care are ca scop ghidarea mandibulei sau a erupției dentare.

Rol: descompunerea forței biologice proprii aparatului dentomaxilar în componente cu valoare ortodontică. Astfel, forța verticală a mușchilor masticatori ridicători sau forța de erupție dentară se descompun pe planul înclinat, generând componente cu direcții și sensuri diferite ce acționează în scop ortodontic. În absența forței ApDM, planul înclinat este inert, neproducând nici o modificare.

Clasificare:

- planuri înclinate folosite pentru ghidarea erupției dentare;
- planuri înclinate folosite pentru rezolvarea angrenajelor inverse frontale;
- planuri înclinate folosite pentru ghidarea mandibulei;
- planuri înclinate componente ale aparatelor funcționale.

Planurile înclinate utilizate pentru ghidarea erupției dentare se obțin prin șlefuirea lor în baza plăcii, în scopul de a dirija erupția dentară către o poziție mai favorabilă.

Planurile înclinate pentru ghidarea mandibulară pot fi:

- componente ale plăcilor :
  - maxilare,
  - mandibulare sau
  - ale ambelor (plăcile duble).
- Ele pot fi:
  - unice - anterioare - acrilice
  - duble - laterale - metalice
  - multiple

Pentru propulsie mandibulară:

- planul unic anterior acrilic aplicat la placa maxilară;
- traseu oblic de sus în jos şi dinspre anterior spre posterior (fig. 3.92.);
- are şi rol de înclinare vestibulară a incisivilor inferiori cu care iau contact (dacă nu se doreşte această vestibuloînclinaţie, se poate adăuga o gutieră frontală inferioară la planul înclinat, care să cuprindă 1-2 mm din muchia incizală a acestora).

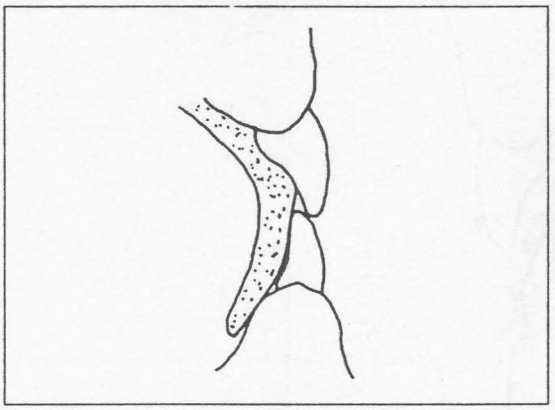

Fig. 3.92. Planul înclinat aplicat la placa maxilară pentru propulsia mandibulei are o înclinare din anter-osuperior spre infero-posterior.

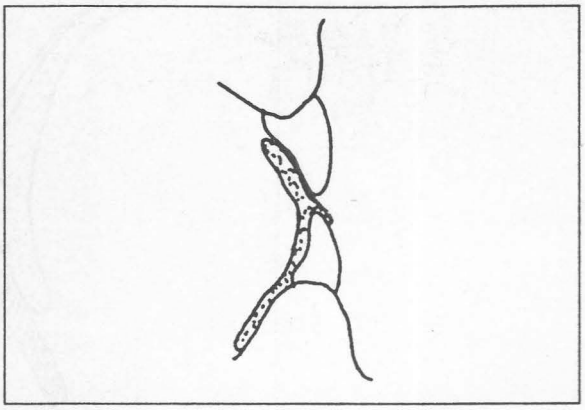

Fig. 3.93. Planul înclinat aplicat la placa mandibulară pentru retropulsia mandibulei are o înclinare din antero-inferior în supero-posterior (placa Brückel-Reichenbach).

Pentru retropulsie mandibulară :

- planul unic anterior acrilic aplicat la placa mandibulară;
- traseu oblic de jos în sus şi dinspre anterior spre posterior (fig. 3.93.);
- se numeşte placa Brückel-Reichenbach (modificare prin ancorare cu gutiere - Goulaeva).

Planurile acrilice multiple laterale = microplanurile înclinate (fig. 3.94.) descrise la gutiere. Cu ajutorul lor, mandibula poate fi ghidată în retropulsie, propulsie de amplitudine mică şi lateralitate.

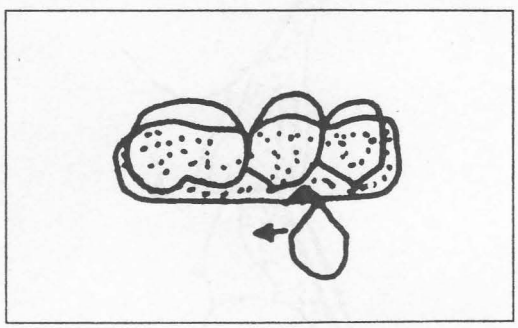

Fig. 3.94. Microplanurile înclinate şlefuite în gutiere.

3.5.6 PLĂCILE DUBLE

Plăcile duble = ansamblul placă superioară şi placă inferioară, ce se indexează în timpul mişcării de închidere a gurii într-o anumită poziţie (retro-sau propulsie - fig. 3.95.).

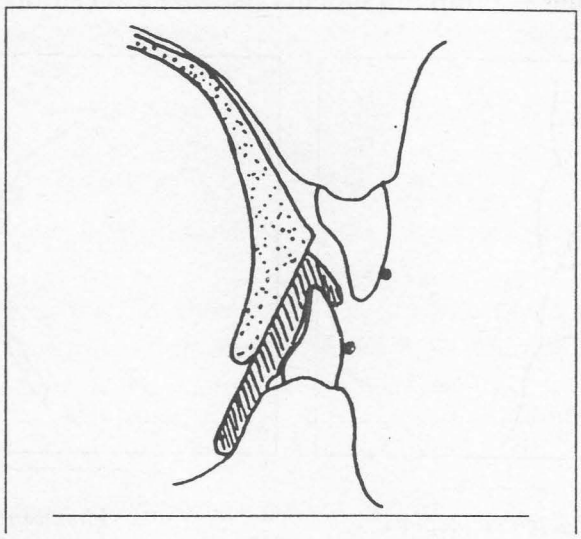

Fig. 3.95.. Placa dublă de propulsie Schwarz cu planuri înclinate acrilice.

Realizarea lor se face după stabilirea ocluziei corectate.

Placa dublă Schwarz = un activator secţionat, ale cărui jumătăţi (placa superioară şi placa inferioară) se indexează în ocluzie cu ajutorul unor prelungiri acrilice (fig. 3.95.) sau tije metalice (fig. 3.96.) ce pornesc de la placa superioară şi culisează în şanţuri realizate în baza plăcii inferioare .

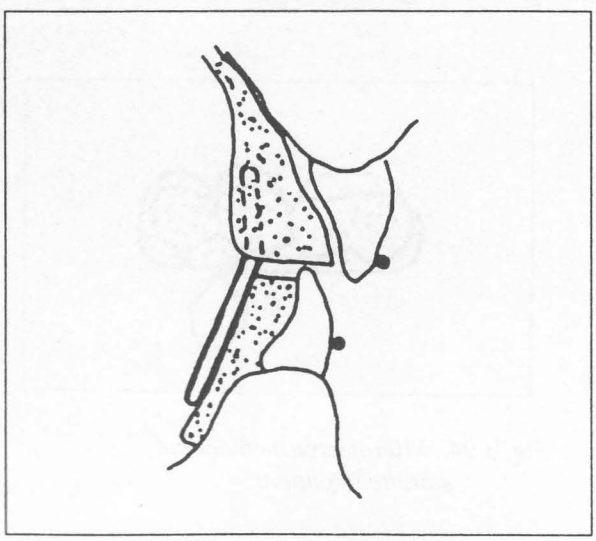

Fig. 3.96. Placa dublă de propulsie Schwarz cu tije metalice.

Pentru propulsie: elemente de ghidaj orientate dinspre antero-superior spre postero-inferior.

Pentru retropulsie: elemente de ghidaj orientate dinspre postero-superior spre antero-inferior.

Plăcile duble Schwarz :

- ancorate pe croşete Schwarz,
- arcuri vestibulare,
- superior - şurub median,
- două tije de ghidare metalice (sârmă de 1-1,2 mm).

Placa dublă Müller = o placă dublă de propulsie cu două tije metalice ovalare de ghidare laterale ale plăcii maxilare (fig. 3.97., 3.98.).

Plăcile duble pot fi construite şi cu o singură tijă de ghidare (Vorschubdoppelplatte Schmuth) şi pot prezenta doi magneţi de cobalt-samarium, care se atrag.

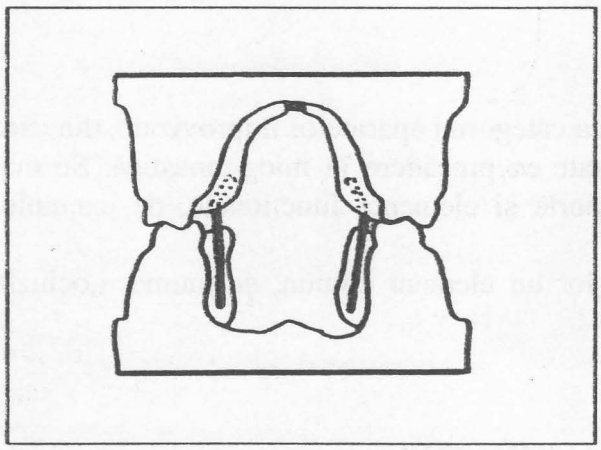

Fig. 3.97. Placa dublă (din Frass).

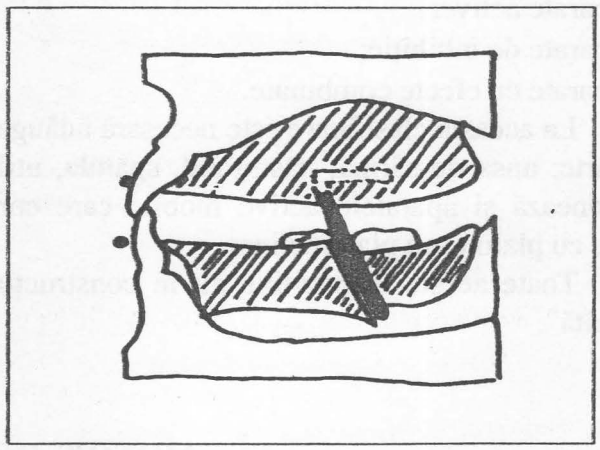

Fig. 3.98. Placa dublă Müller.

4. APARATE FUNCȚIONALE

Definiție. Aparatele ortodontice funcționale sunt dispozitive mecanice care au posibilitatea de a transforma forțele matricei funcționale, având drept rezultat apariția unor forțe de tip ortodontic, ce modifică poziția dinților sau influențează dezvoltarea A.D.M.

Clasificarea aparatelor funcționale. În 1991, Valentina Dorobăț sintetizează în mod didactic aparatura funcțională, după cum urmează:

Dacă se are în vedere relația între dispozitivul ortodontic și aparatul dentomaxilar, ele pot fi :

- aparate mobile;
- aparate fixe.

După modul de acțiune asupra grupelor musculare și efectele produse prin intermediul aparatului asupra structurilor morfologice, ele pot fi:

- aparate active;
- aparate de inhibiție;
- aparate cu efecte combinate.

La această clasificare este necesară adăugarea categoriei aparatelor improvizate, din care fac parte: ansa de sârmă, năsturelul, spatula, utilizate cu precădere în miogimnastică. Se mai menționează și aparatele active mobile care comportă și elemente funcționale, de exemplu, plăcile cu platou sau plan înclinat.

Toate aceste dispozitive au în construcția lor un element comun, și anume: „ocluzia corectată".

4.1 MONOBLOC ACTIVATOR

Monoblocul este un dispozitiv ortodontic funcțional alcătuit din trei porțiuni:

- placa maxilară;
- placa mandibulară;
- masa interocluzală (fig.4.1.).

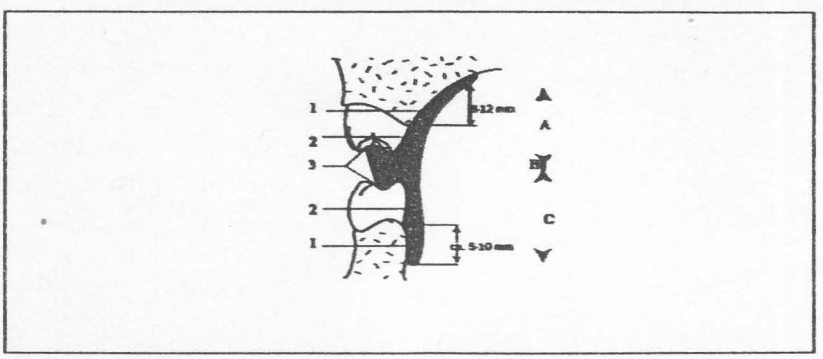

Fig. 4.1. Schema unui monobloc. 1, porțiune mucozală; 2, porțiune dentară; 3, masă interocluzală.

Acest dispozitiv se realizează în ocluzor, în poziţie de ocluzie corectată (vezi ocluzia corectată din „Ortodonţie practică – aparatele ortodontice", Dragoş Stanciu, Lidia Boboc, Editura Medicală, Bucureşti, 1999).

Aspectele biomecanice determinate de propulsia activă a mandibulei produc un răspuns condilian adaptativ ca direcţie şi cantitate, ca urmare a dislocării condilului în jos şi înainte din fosa glenoidă, pe o perioadă mai lungă de timp, cu crearea de presiuni pe condilul mandibular. Toate aceste aspecte ar trebui să ducă, în final, la alungirea bazei mandibulare cu corectarea anomaliei de Clasa a II-a. Gradul dislocării sagitale mandibulare este stabilit prin ocluzia corectată. Poziţionarea „forţată" anterioară a mandibulei tensionează ţesuturile moi şi muşchii implicaţi în mobilizarea mandibulei, şi în mod deosebit muşchiul pterigoidian extern.

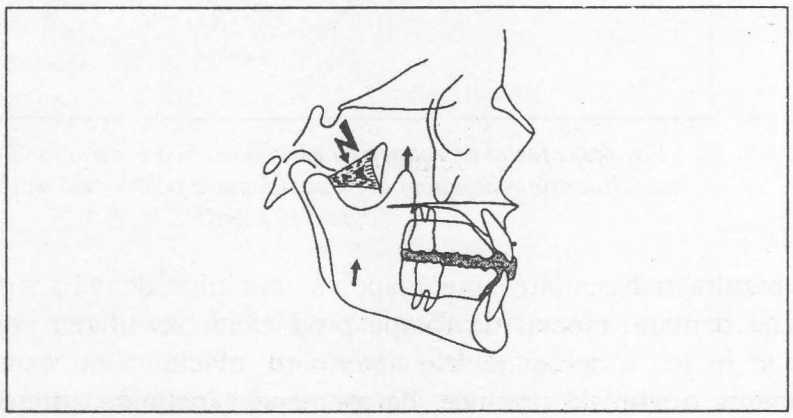

Fig. 4.2. Teoria răspunsului neuromuscular pur. Muşchiul pterigoidian extern, stimulat de activator realizează poziţionarea anterioară a mandibulei (după Teuscher).

În aceste condiţii musculatura reacţionează printr-un reflex neuromuscular adaptativ, astfel încât mandibula se poziţionează anterior pe baza maxilarului superior, fapt care poate să diminueze în mod evident forţele ortodontice care ar trebui să se exercite pe structurile craniului facial. Pe de altă parte, în musculatura mobilizatoare a mandibulei apar forţe de întindere-alungire, care au efecte, de regulă, asupra poziţiei sagitale a arcadelor dentare superioară şi inferioară (fig.4.2.).

Marea majoritate a autorilor sunt de acord că acesta este mecanismul cel mai important, dar evidenţiază că şi poziţia posterioară a mandibulei obţinută prin arcul reflex creat de purtarea monoblocului poate avea şi ea influenţă în rezolvarea anomaliei de Clasa a II-a.

În acest sens se produce apariţia unei aşa-zise „sunday-bite" (ocluzie de duminică), care însoţeşte intercuspidarea maximă apărând, în acest context, o ocluzie dublă. Această ocluzie corectată neuromuscular se poate stinge foarte repede, fără a determina modificările structurale dorite. Trebuie arătat că pacientul sesizează cu uşurinţă satisfacţia părinţilor şi a terapeutului în momentul afişării noii relaţii învăţate şi profită de aceasta pentru a se eschiva de la purtatul monoblocului.

Implicaţiile biomecanice ale acestui dispozitiv sunt determinate de tensiunea muşchilor ridicători şi de cea a muşchilor retropulsori, vectorul forţă fiind poziţionat anterior şi inferior de centrele de rezistenţă ale arcadei superioare şi maxilarului superior (Teuscher).

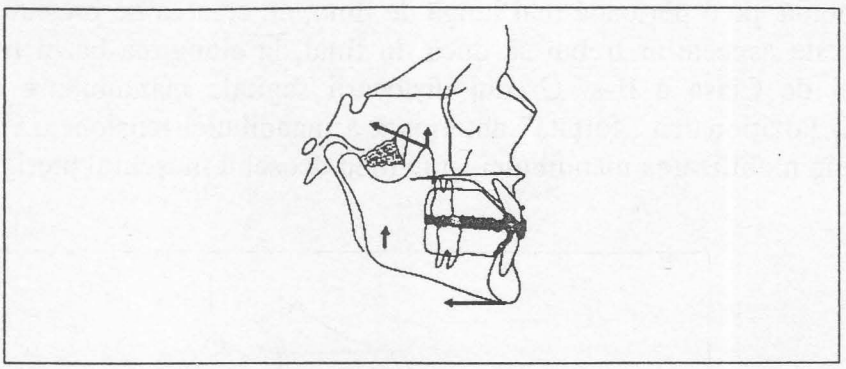

Fig. 4.3. Efectul de retracţie a părţii posterioare a temporalului şi a muşchilor suprahioidieni după poziţionarea posterioară a mandibulei (după Teuscher).

Aştfel, va rezulta o basculare spre înapoi a unităţilor dentare superioare şi o rotare posterioară a arcadei dentare, efectul de rotaţie producând bascularea posterioară a planului palatal şi anterior şi in jos a spinei nazale anterioare, efectul fiind exact invers pe arcada inferioară. Componenta orizontală produce, de asemenea, înclinarea dinţilor frontali inferiori spre anterior. În acest fel, activatorul simplu poate produce retrudarea punctului A cu rotaţia posterioară a planului bispinos şi retrudarea incisivilor superiori (fig.4.3.).

Componentele de rotaţie posterioară mandibulară vin totuşi să anuleze eventuala creştere condiliană, deplasând simfiza mentonieră în jos şi înapoi. În aceste condiţii eficienţa corectării anomaliilor de Clasa a II-a este foarte scăzută (fig.4.4.).

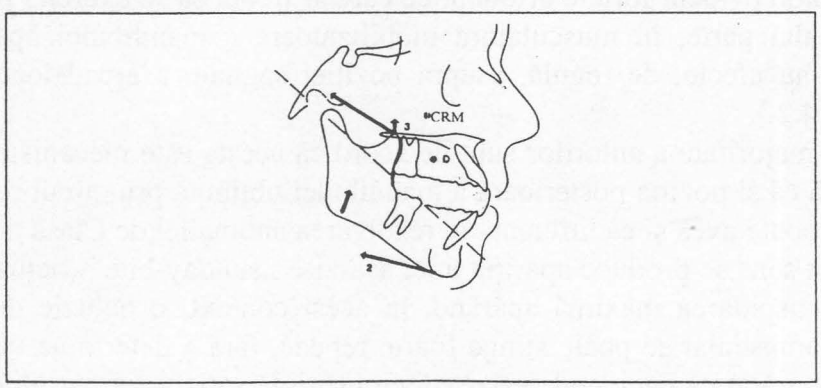

Fig. 4.4. Efectul exercitat de muşchi odată cu mărirea dimensiunii masei interocluzale (după Teuscher).

La nivelul arcadelor dentare şi relaţiilor de ocluzie se pot obţine efecte pe dinţii izolaţi sau pe grupe de dinţi, prin îndepărtarea, din masa interocluzală, sau din dimensiunea plăcilor, a unor cantităţi precise de acrilat.

În figura 4.5. este demonstrat modul în care se poate produce egresiunea unui dinte prin acţiune asupra masei interocluzale.

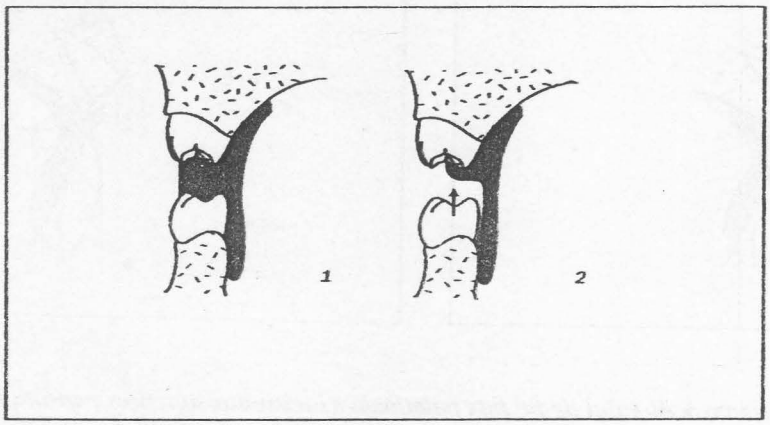

Fig. 4.5. Şlefuirea masei ocluzale când se urmăreşte egresiunea dinţilor laterali inferiori.

În figura 4.6.este demonstrată acţiunea de egresiune şi vestibularizare asupra zonei laterale prin modificarea masei interocluzale.

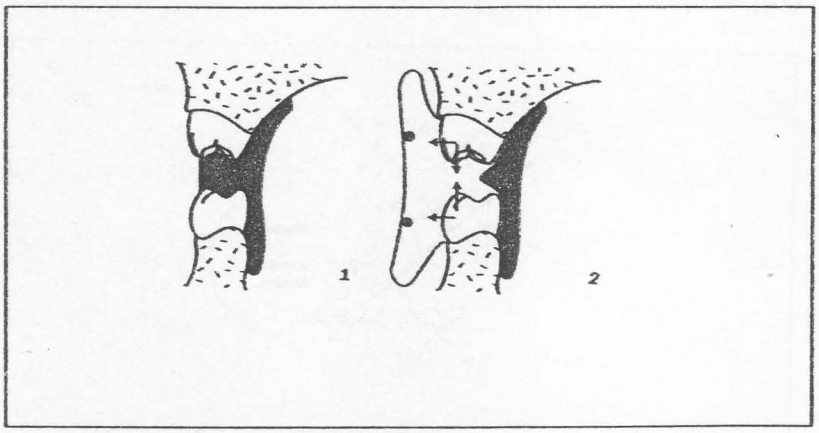

Fig. 4.6. Îndepărtarea masei acrilice, urmărindu-se egresiunea şi vestibularizarea dinţilor laterali.

Modelul contactului masei acrilice în zona anterioară cu dinţii frontali poate să determine fie înclinarea spre palatinal a acestora, fie mişcări de torque, sub acţiunea arcului vestibular.



Fig. 4.7.A: Îndepărtarea acrilatului de pe faţa palatinală a incisivilor superiori permite retrudarea lor. B: Activarea arcului vestibular cu sprijinirea incisivilor numai la colet în masa ocluzală determină vestibularizarea rădăcinii cu palatinizarea coroanei. 1, monobloc; 2, arc vestibular.

Pe dispozitivul de tip monobloc s-au aplicat forţe extraorale pentru a corecta dispunerea sistemului de forţe vis-à-vis de centrul de rezistenţă al unităţilor ce se deplasează. Plasarea oricărei forţe mai aproape de centrul de rezistenţă va duce la o deplasare aproape corporală a structurii respective (fig.4.7.).

Dispozitivul monobloc-activator cu tracţiune extraorală permite orientarea forţelor determinate, pe de o parte, de monobloc, iar, pe de altă parte, de modelul de dezvoltare sau de cel al anomaliei, astfel încât efectul dorit pe maxilar şi arcada dentară maxilară să poată fi calculat în prealabil (fig.4.8.).

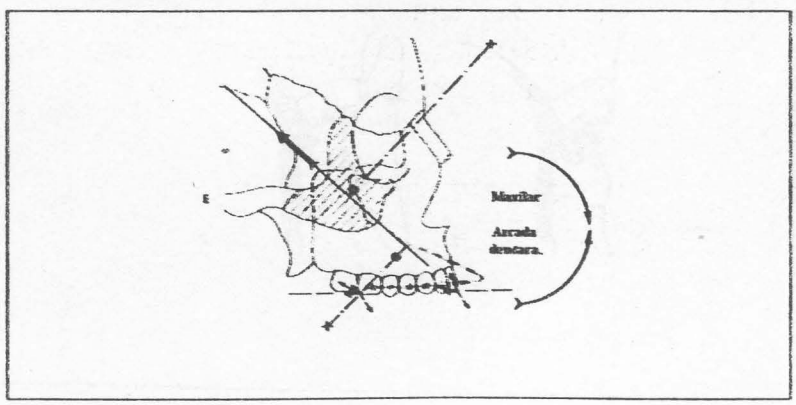

Fig. 4.8. Tracţiune occipitală. Vectorul forţa trece printre cele două centre de rezistenţă şi foarte aproape de ele. Se observa o uşoară rotaţie posterioară a maxilarului şi uşor mărită pe arcade (după Teuscher).

Astfel, o tracţiune aplicată în sus şi înapoi printre cele două centre de rezistenţă (maxilar şi arcada dentară superioară) determină un efect de rotaţie posterioară maxilară şi anterioară dentoalveolară.

Într-o altă variantă, dacă vectorul forţă este orientat în sus şi înapoi, dar direcţia sa trece sub centrele de rezistenţă maxilar şi alveolar, efectul va fi de intruzie molară şi extruzie incisivă. Rotaţia este posterioară pe ambele fragmente (fig.4.9.).

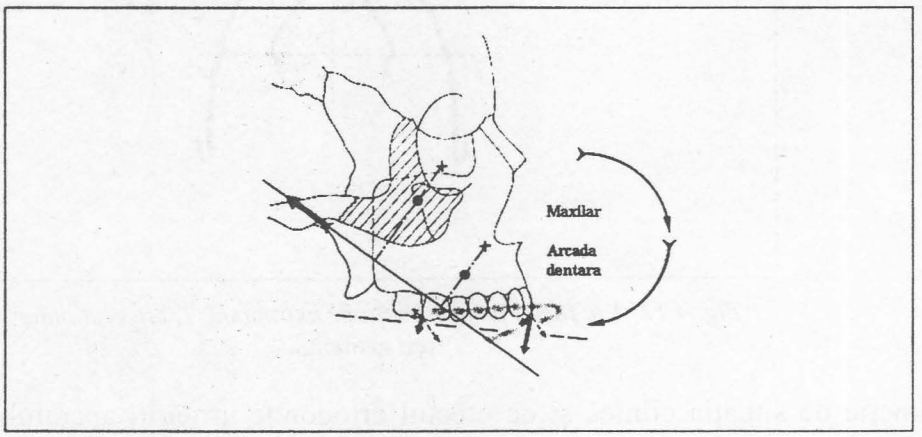

Fig. 4.9. Tracţiune occipitală. Vectorul forţă trece inferior de ambele centre de rezistenţă. Efect de intruzie pe molari şi extruziv pe incisivi (după Teuscher).

Cu alte cuvinte, din punct de vedere ortodontic, prin orientarea direcţiei forţei se poate influenţa atât dispunerea planului de ocluzie şi nivelul de rotaţie maxilară, cât şi poziţia maxilarului în plan sagital.

Monoblocul utilizat poate fi, în principiu, orice tip descris la care se adaptează o tracţiune cu un model de arc facial (vezi tracţiunile extraorale) (fig.4.10.).

Tubuşoarele de ancorare ale arcului facial sunt prinse în masa interocluzală în dreptul molarului de şase ani, dar, în măsura în care sunt montate simetric, pot fi mutate cu 5-10 mm anterior sau posterior (fig.4.11.).



Fig. 4.10. Dispozitiv cefalic care permite reglarea direcţiei tracţiunii extraorale.

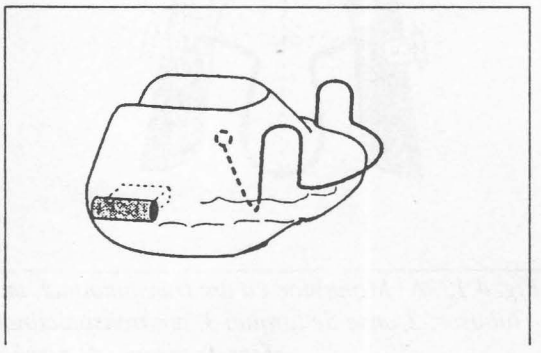

Fig. 4.11. Monobloc cu arc vestibular superior şi tubuşoare pentru tracţiune extraorală.

Joncţiunea dintre monobloc şi arcul facial fiind rigidă, efectul ortodontic va fi acelaşi. Masa interocluzală anterioară va fi şi ea modelată, astfel încât să îmbrace muchiile incizale ale frontalilor. Tracţiunea utilizată este în sus şi înapoi, în aşa fel ca direcţia forţei extraorale să fie orientată cât mai aproape de cele 2 centre de rezistenţă. Forţele utilizate sunt între 100 şi 400 g/forţă (fig.4.12.).

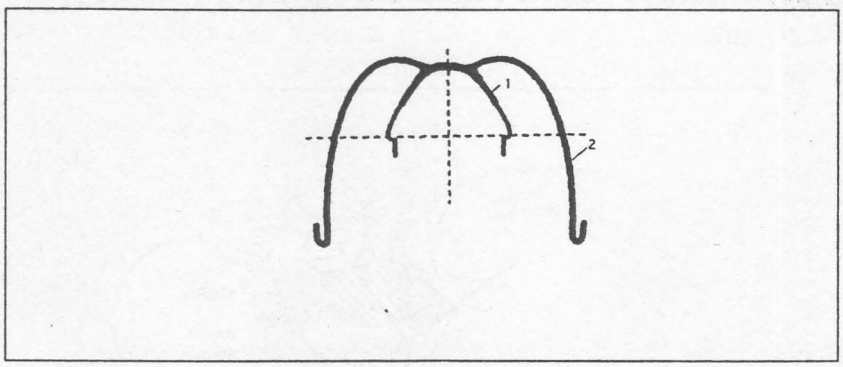

Fig. 4.12. Arc facial pentru tracţiune extraorală. 1, arc vestibular; 2, arc extraoral.

În funcţie de situaţia clinică şi de efectul ortodontic urmărit, aparatului clasic i se pot aduce modificări ale elementelor active. Astfel el poate avea şurub median (activator), când efectul de pană nu este suficient.

Acrilatul de pe bolta palatină poate fi înlocuit, pentru creşterea comodităţii purtării, cu un arc Coffin.

Când înclinarea incisivilor superiori este în parametri normali şi nu se doreşte retroînclinarea lor, arcul vestibular este înlocuit cu anse de torque sau prin prelungirea masei interocluzale în zona frontală în formă de gutieră, ce îmbracă muchiile incizale şi aproximativ 2 mm din faţa vestibulară a dinţilor frontali (fig.4.13.).



Fig. 4.13. A: Monobloc cu arc transpalatinal, anse de torque şi tubuşoare pentru tracţiune extraorală. 1, tubuşor; 2, anse de torque; 3, arc transpalatinal. B: Ansă de torque şi efectul ei. 1, ansă de torque; 2, efect de torque; 3, masă interocluzală; 4, placă inferioară.

Ansele de torque pot avea efect şi de palatinizare a rădăcinilor incisivilor superiori.

În unele situaţii ansele de torque pot fi combinate cu arcul vestibular, aparatul având atât arc vestibular, cât şi anse de torque pe incisivii centrali.

Există şi o formă specială de arc vestibular, care urmăreşte coletele incisivilor centrali, pe ceị laterali elementele active fiind reprezentate de două anse de torque.

Monoblocul poate avea, pe lângă arcul vestibular, un arc palatinal (arc în ciupercă) responsabil de acţiunea de vestibularizare a tuturor incisivilor sau doar a celor laterali, când aceştia sunt în palatoînclinare sau palatopoziţie (fig.4.14.).

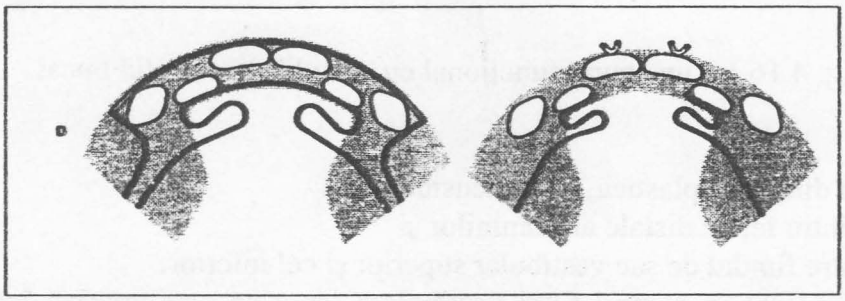

Fig. 4.14. Activator cu arc vestibular şi lingual şi activator cu anse de torque vestibular pe incisivii centrali şi arcuri în "S" pe incisivii laterali.

În anumite cazuri, când ocluzia corectată nu poate fi realizată în poziţia mandibulară anterioară dorită, deoarece decalajul intermaxilar este foarte mare, masa interocluzală poate fi secţionată la mijloc în plan orizontal, iar între cele două jumătăţi se pot monta două şuruburi (dreapta-stânga) care să producă alunecarea porţiunii inferioare faţă de cea superioară, pe măsură ce decalajul intermaxilar se reduce ca urmare a tratamentului. Astfel se poate grada solicitarea în plan sagital a musculaturii mobilizatoare a mandibulei (fig.4.15.).

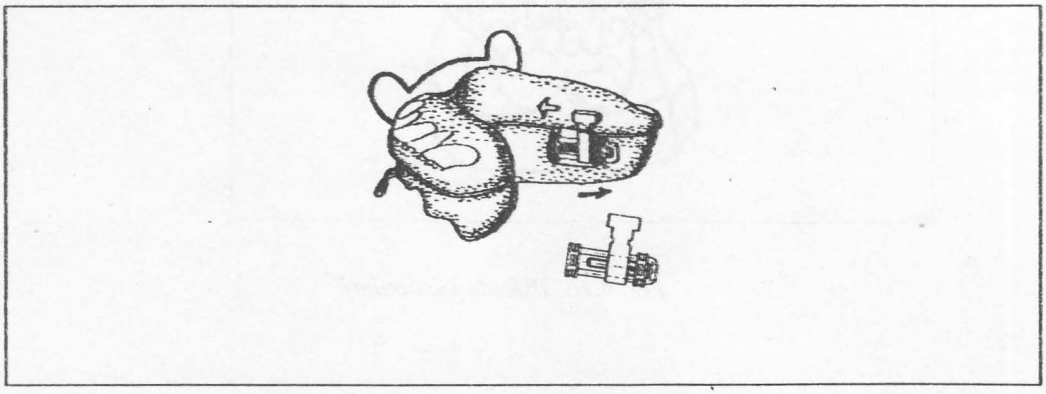

Fig. 4.15. Monobloc secţionat orizontal între placa superioară şi cea inferioară şi şuruburi pentru mezializarea mandibulei.

Monoblocul cu tracțiune extraorală este utilizat frecvent şi pentru corectarea decalajelor sagitale dintre maxilarul superior şi cel inferior împreună cu aparatura fixă poliagregată atât Standard, cât şi Straightwire. Această dublă abordare permite atât corectarea sagitală, cât şi transversală a relației interarcadice. În aparatura fixă, linia mediană a celor două arcade poate fi uşor corectată prin deplasarea unităților dentare, iar aparatura funcțională poate corecta eventualele decalaje interbazale.

4.2 PLĂCUȚA VESTIBULARĂ

Plăcuța vestibulară (fig. 4.16.) = un aparat funcțional cu sediul în vestibulul bucal.

Alcătuire:

- pelotă acrilică sau din masă plastică, cu dimensiuni:
  - pe orizontală între fețele distale ale caninilor şi
  - pe verticală între fundul de sac vestibular superior şi cel inferior.
- un inel de sârmă plasat în centrul feței vestibulare (care se poziționează între buze fig. 4.17.);
- în cazurile în care se observă şi o interpoziție anterioară a limbii (deglutiție infantilă sau obicei vicios de sugere a limbii) se poate asocia şi un scut lingual.

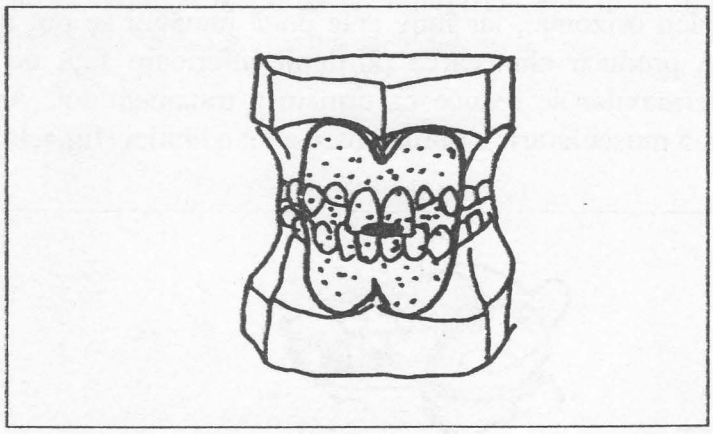

Fig. 4.16. Plăcuța vestibulară.

Plăcuțele vestibulare pot fi:

- comercializate de producătorii de materiale ortodontice;
- pot fi confecționate după modelele individuale ale pacienților.

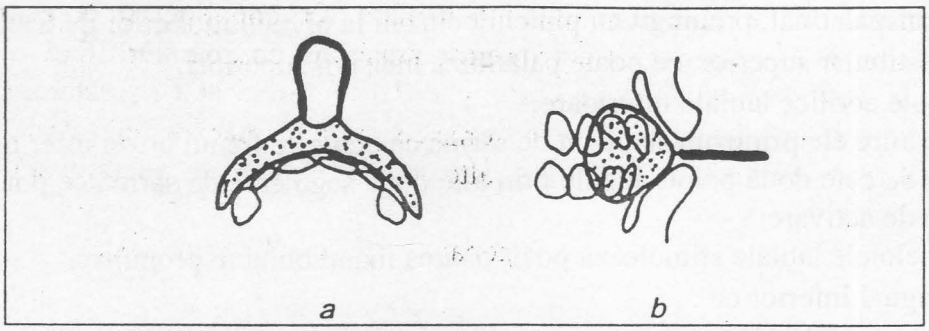

Fig. 4.17. Plăcuţa vestibulară cu inel. a, vedere ocluzală; b, vedere laterală

Indicaţii:

- decondiţionarea obiceiul vicios de sugere a degetului
- efectuarea un antrenament muscular pentru muşchiul orbicular al buzelor. Exerciţiile musculare se efectuează aplicând tracţiuni unui elastic fixat de inelul de sârmă şi comandând copilului să reţină plăcuţa vestibulară cu buzele. Aceste exerciţii cresc progresiv în intensitate şi frecvenţă.
- în afara acestor indicaţii, plăcuţele vestibulare efectuate pe modelul pacientului mai pot avea şi un alt efect şi anume cel de reducere a inocluziei sagitale moderate prin obligarea mandibulei de a se poziţiona în propulsie, cât şi prin palatinizarea incisivilor superiori datorită presiunii exercitate prin intermediul plăcuţei vestibulare de mandibulă, care, fiind forţată într-o poziţie anterioară, tinde să-şi ocupe poziţia iniţială.

Pentru ca aceste plăcuţe să fie eficiente, ele trebuie construite într-o poziţie de ocluzie corectată, iar înainte de aplicarea acrilatului pe faţa vestibulară a celor două modele fixate în noua poziţie, se gravează fundurile de sac vestibulare cu o freză de acrilat rotunjită, astfel încât marginile plăcuţei vestibulare să intereseze inserţiile musculare fără însă a provoca leziuni de decubit.

4.3 APARATUL FRÄNKEL

Aparatul Fränkel (fig. 4.18.) = un aparat funcţional ce are sediul predominant în vestibulul bucal.

Alcătuire (tipul clasic al aparatului Fränkel = Fränkel I): prezintă următoarele elemente:

- două pelote acrilice jugale:
  - cu întindere:
    - pe orizontală între feţele distale ale caninilor şi feţele distale ale ultimilor molari şi
    - pe verticală între fundurile de sac vestibular superior şi inferior.
  - rol: îndepărtarea musculaturii jugale şi periorale de pe faţa vestibulară a arcadelor, creând astfel posibilitatea acestora de a se dilata sub acţiunea:
    - tracţiunilor vestibulare efectuate la nivelul inserţiilor musculare din fundurile de sac
    - musculaturii limbii, ce nu mai este contracarată de musculatura externă.
  - stabilitatea rezultatului este foarte bună întrucât se modifică şi echilibrul muscular al matricei musculare funcţionale;
- două anse de poziţionare în jurul caninilor superiori;

- un arc transpalatinal, prelungit cu pinteni ocluzali la nivelul molarilor de 6 ani;
- un arc vestibular superior, ce poate palatiniza incisivii superiori;
- două pelote acrilice labiale inferioare:
  - unite între ele printr-un segment de sârmă ce ocoleşte frenul buzei inferioare,
  - unite de cele două pelote jugale prin alte două segmente de sârmă ce pot prezenta câte o buclă de activare;
    - pelotele labiale stimulează poziţionarea mandibulei în propulsie.
- un arc lingual inferior cu :
  - două bucle laterale,
  - sau lingual.
    - nu sunt în contact cu faţa linguală a frontalilor inferiori pentru a nu îi vestibulariza, ci ating doar fibromucoasa linguală pentru poziţionarea mandibulei.

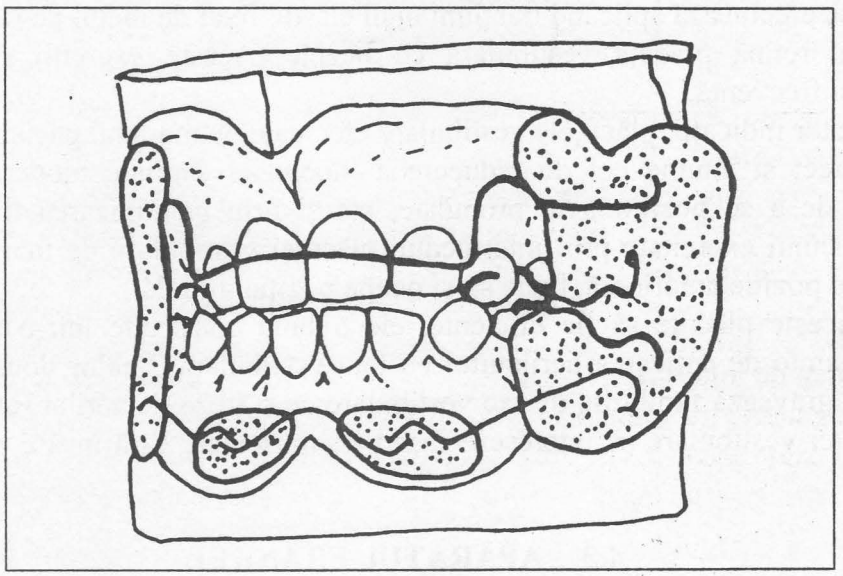

Fig. 4.18. Aparatul Fränkel (tip I)

Tipuri constructive:
- Fränkel I pentru rezolvarea AnDM din clasa I şi II/1 Angle,
- tipul II pentru AnDM din clasele a II/1 şi II/2,
- tipul III pentru AnDM din clasa a III-a Angle,
- tipul IV pentru anumite ocluzii deschise scheletale.

Mod de realizare:
- separaţie între molarul de şase ani şi molarul doi temporar cât şi între canin şi primul molar temporar (necesară pentru elementele de sârmă ce vor asigura retenţia apartului pe câmpul maxilar;
- amprentarea astfel încât modelele să evidenţieze şi aproximativ 5 mm din partea externă a fundurilor de sac vestibulare;

- realizarea ocluziei corectate;
- gravarea modelelor pentru pelote;
- realizarea în laborator a aparatului;

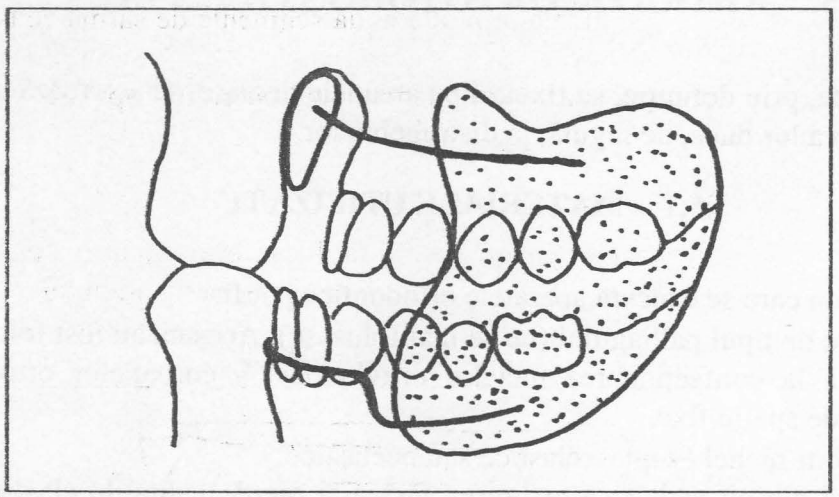

Fig. 4.19. Aparatul Fränkel, tipul III (pentru prognații mandibulare) (din Graber)

Tipul FR III (fig. 4.19.):
- varianta cel mai de întâlnită;
- utilizat în prognațiile mandibulare;
- construit inversând arcurile vestibulare ale tipului I:
  - pelotele labiale - în vestibulul superior (rol de stimulare a dezvoltării pe sagitală a maxilarului);
  - arcul vestibular se confecționează pentru incisivii inferiori;
  - arc palatinal asemănător (pentru stimularea evoluției către anterior a incisivilor superiori);
  - pelote jugale cu masă interocluzală.

5. APARATE ORTOTODONTICE FIXE

Aceste aparate, prin definiţie, se fixează pe arcadele dentare, se activează numai de către medic, iar îndepărtarea lor duce, de regulă, la distrugerea lor.

5.1 MATERIALE UTILIZATE

Materialele din care se execută aparatele ortodontice pot fi:

- Aliaje seminobile de tipul palliagului (nu se mai folosesc). Acestea au fost folosite în special în aparatura fixă la confecţionarea inelelor ortodontice, a coroanelor ortodontice sau a menţinătoarelor de spaţiu fixe.
- Aliaje de oţel-crom-nichel (wipla), elastice sau neelastice.

Ultimile două permit sudarea sau lipirea fără a-şi pierde calităţile elastice. Acestea se folosesc în construcţii fixe, mobile sau scheletizate (aparat tip Crozat) cu caractere deosebite, şi de aceea nu se va mai reveni asupra lor.

- Aliaje de nichel titan, care prezintă calităţi elastice speciale.
- Acrilate autopolimerizabile, baropolimerizabile sau termopolimerizabile.

Aceste aliaje se prezintă în laboratorul de tehnică dentară pentru ortodonţie sub formă de tablă moale, cu grosimi de 0,05, 0,08, 0,1, 0,12, 0,15 mm sau sub formă de sârmă cu secţiune rotundă, dreptunghiulară, ovală sau semiovală, în varianta moale, tare, foarte tare, cu diametrul variind între 0,1 şi 2 mm.

Tabla de oţel-crom-nichel se utilizează la confecţionarea de inele ortodontice sau pentru ştanţarea diferitelor elemente accesorii ale aparaturii fixe.

Sârma de oţel-crom-nichel, într-o gamă foarte largă, se foloseşte sub trei calităţi de elasticitate:

- Sârma moale este destinată în special executării de ligaturi în cavitatea bucală, ea fiind foarte puţin utilizată în laborator.
- Sârma tare are şi un grad relativ de elasticitate şi de aceea este folosită în grosimi mai mari: 0,8-1,2-1,5 mm, pentru realizarea elementelor pasive (de contenţie).
- Sârma foarte elastică are cea mai largă gamă de utilizare. Ea este folosită atât în confecţionarea elementelor de ancorare a aparatelor mobilizabile, cât şi în construcţia elementelor active (cele ce produc forţe ortodontice), la aparatura mobilizabilă şi la cea fixă.

Sârma de oţel-crom-nichel cu profil dreptunghiular este folosită în special în aparatura fixă. Cea cu profil oval, semioval sau rotund este folosită de obicei în realizarea aparatelor de imobilizare postoperatorii sau în confecţionarea menţinătoarelor de spaţiu.

Răşinile acrilice joacă un rol deosebit în realizarea aparatelor ortodontice. Tehnica realizării aparatelor ortodontice din acrilat termopolimerizabil se aseamănă întrutotul cu tehnica executării protezelor mobile, tehnică utilitzată acum din ce mai rar.

În ultimele decenii, fabricile producătoare au pus în circulaţie acrilate baropolimerizabile care au revoluţionat complet tehnica executării aparatelor ortodontice.

5.2 AGREGAREA APARATELOR FIXE

Elementele cu care aparatura fixă se aplică pe dinţi poartă denumirea de elemente de agregare şi pot fi :

- ligaturi dentare;
- inele ortodontice;
- coroane şi gutiere ortodontice;
- răşini speciale, în tehnicile adezive.

Ligaturile dentare se realizează cu sârmă moale, care să se poată mula pe dinţii pe care se aplică. Grosimea sârmei de ligatură utilizată este cuprinsă între 0,1 – 0,5 mm, în funcţie de scopul utilizat. Grosimile de sârmă mai mici, cuprinse între 0,1 – 0,3 mm, sunt utilizate, de regulă, pentru fixarea elementelor de acţiune în elementele accesorii sau direct pe dinţi. Aceste ligaturi pot fi executate pericervical, în "bandulieră" sau în "X", peste elementul activ.

Ligaturile de sârmă ca elemente de agregare se folosesc şi pentru fixarea atelelor de imobilizare, atât intermaxilare, cât şi monomaxilare. În acest scop, se utilizează sârme cu grosimi mai mari, de 0,4 – 0,5 mm.

Ligaturile ortodontice pot fi realizate chiar şi pe mai mulţi dinţi, constituind astfel, ele singure, aparate ortodontice active, de contenţie sau de imobilizare (ligaturile în „8", cojocărească etc,).

Inelele ortodontice sunt centuri metalice care se aplică pe dinţi neşlefuiţi, respectă parodonţiul marginal şi nu înalţă ocluzia. Inelele ortodontice sunt lipite de suprafeţele dentare cu cimenturi speciale fluorurate sau nu, iar în mod excepţional pot face parte din aparatura mobilă ca elemente de ancorare, fiind fixate de placă prin diverse retentivităţi (fig.5.1.).

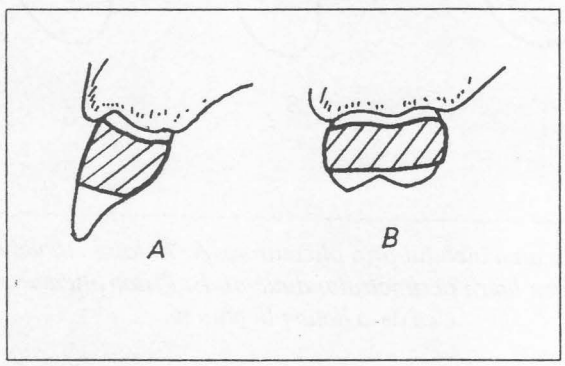

Fig. 5.1. Inele ortodontice. A: Inel pe dinţii frontali (vedere sagitală). B: Inel pe dinţii laterali (vedere vestibulară).

Inelele zonei frontale se realizează supracingular, având lățimea de 2–3 mm și utilizând ca retenție divergența fețelor aproximale ale acestor dinți.

Inserția inelului în aceste zone se obține, pe de o parte, datorită grosimii reduse a tablei din care este confecționat (0,09–0,10 mm), cât și datorită formei coroanei în sens vestibulooral, care îl obligă, pe măsura introducerii pe dinte, să-și mărească diametrul vestibulooral și să-l micșoreze pe cel meziodistal.

Inelele de pe premolari și molari cuprind în totalitate fețele laterale ale dinților, având o lățime de 3–4 mm. Tabla din care se confecționează acestea este de 0,12–0,15 mm, având în vedere că marea majoritate a aparatelor ortodontice își iau punctul de sprijin în zona distală.

După modul de confecționare, inelele pot fi:

- inele prefabricate;
- inele construite.

Se consideră că inelul cel mai precis este cel realizat de practician direct în cavitatea bucală. După modul de realizare, inelele pot fi :

- confecționate prin lipire cu lot;
- confecționate prin plicaturare (fig.5.2.);
- confecționate prin sudură electrică în puncte.

Indiferent de tehnica de confecționare, inelele prezintă, în mare, aceeași schemă de lucru:

- luarea perimetrului;
- realizarea inelului – cooptarea marginilor;
- adaptarea inelului;
- fixarea pe inel a elementelor auxiliare.

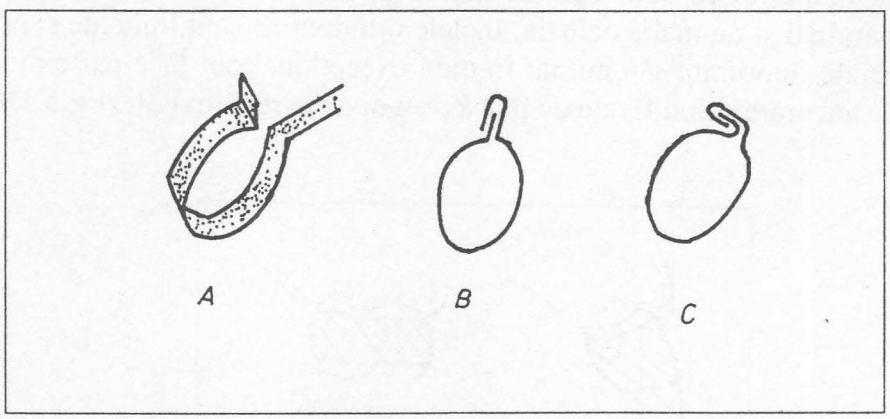

Fig. 5.2. Realizarea inelului prin plicaturare. A: Îndoirea tablei de crom-nichel în vederea luării perimetrului dintelui. B: Prima plicaturare. C: Cea de-a doua plicaturare.

Cu un cleşte cu fălci late se strânge banda pe dinți, în așa fel încât aceasta să se adapteze pe conturul fețelor laterale, fără a leza parodonțiul marginal. Se îndepărtează de pe dinți și se taie banda de tablă după semn, în funcție de tehnica de cooptare folosită.

Cooptarea marginilor. Pentru metoda cooptării marginilor prin sudură electrică în puncte, banda de tablă se taie la 1 – 1,5 mm de semnul lăsat de cleşte la unul din capete. Sudura electrică în puncte este o metodă rapidă și ușoară, care se aplică oțelurilor inoxidabile folosite în ortodonție, producând puncte de sudură rezistente.

Adaptarea inelului. Inelul astfel realizat se adaptează pe dinte, atât transversal, urmărind toate curburile acestuia, cât şi axial, pentru a nu leza parodonţiul, fiind la distanţă de 0,5 – 1 mm şi a nu înălţa ocluzia (fig.5.3.).

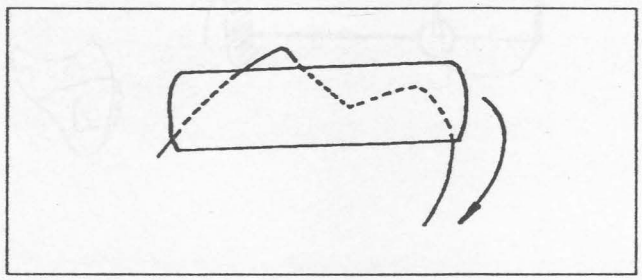

Fig. 5.3. Aplicarea inelului pe dinte în vederea adaptării.

Se poate lăsa la nivelul fosetelor meziale ori distale câte un pinten, pentru a servi la aplicarea precisă în momentul cimentării (fig.5.4.).

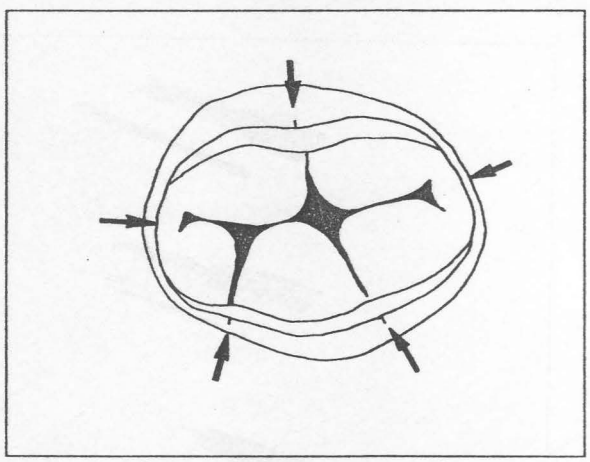

Fig. 5.4. Adaptarea transversală a inelului pe molar.

Inelele se bizotează la margini, mai ales cele frontale, pentru a uşura operaţiunea de brunisare, executată de medic pentru obţinerea adaptării maxime pe dinte. Trebuie menţionată situaţia specială, aceea a adaptării inelelor pe dinţii globuloşi, în care caz porţiunile neadaptate intim se strâng cu ajutorul unui cleşte Hawe până la etanşeizarea pe dinte. Pliul astfel format se secţionează pe toată înălţimea lui, după care se suprapun cele două părţi şi se punctează (fig.5.5.).

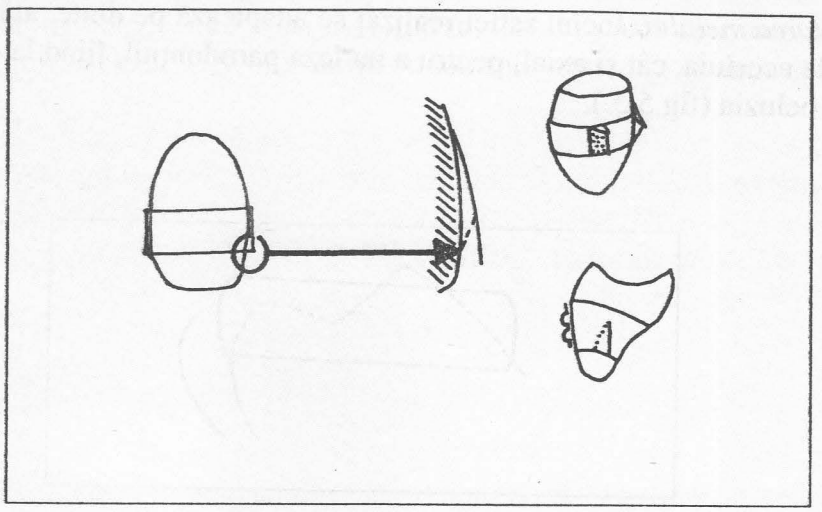

Fig. 5.5. Adaptarea inelului pe dinții frontali prin realizarea unui pliu la nivelul suprafețelor aproximale (după Pierre Vion).

Inserția inelelor se realizează prin presare cu policele şi, apoi, prin împingere, cu un dispozitiv de introdus inele (fig.5.6.).



Fig. 5.6. Instrumente folosite pentru adaptarea inelelor. 1,2, dispozitive de introdus inele; 3, dispozitiv de adaptat marginea inelelor la dinți.

Fixarea pe inel a elementelor auxiliare ridică atât probleme constructive, care țin de concepția aparatului, cât şi probleme de execuție, care țin de materialul şi de tehnicile utilizate. De regulă, bracketurile sunt ataşate prin sudură electrică în puncte, iar tubuşoarele – prin lipire cu lot.

Poziţionarea bracketurilor trebuie realizată corect, atât în sens vertical, cât şi în sens orizontal, în funcţie de scopul ortodontic urmărit, dar, în acelaşi timp, să nu lezeze formaţiunile mobile cu care vin în contact.

Gutiera ortodontică se confecţionează în laborator după tehnici specifice.

Gutiera se prelucrează, se lustruieşte şi se trimite în cabinet cu o grosime ocluzală de 1,5 mm distal şi 2,5 mm mezial, astfel încât să permită medicului individualizarea în funcţie de necesităţile terapeutice.

5.2.1 CIMENTAREA INELELOR ŞI A GUTIERELOR ORTODONTICE

Fixarea elementelor de agregare în gura pacientului este o etapă deosebit de importantă, de a cărei precizie poate să depindă rezultatul tratamentului. Ea poate fi împărţită în două etape:

- Fixarea inelelor prin cimentare pe grupul frontal.
- Fixarea inelelor prin cimentare la nivelul dinţilor laterali.

Fixarea inelelor pe dinţii frontali prezintă următoarele etape:

- aplicarea de ceară moale, preferabil bucoplastică, în tubuşoarele bracketurilor;
- curăţarea suprafeţelor dinţilor prin spălare şi uscare;
- izolarea câmpului operator cu rulouri şi aspirator de salivă;
- aplicarea de ciment în spaţiile interdentare, atât pe vestibular, cât şi pe palatinal şi aplicarea de ciment în inele;
- aplicarea tuturor inelelor din zona frontală, pe dinţi, în acelaşi moment operator;
- atât timp cât cimentul este încă moale se verifică înălţimea slotului bracketului faţă de marginea incizală.

Fixarea inelelor pe molari prezintă următoarele etape:

- după proba inelelor pe molari se aplică în lumenul tubuşoarelor vestibulare câte o baghetă care să le obtureze, pe de o parte, şi să permită controlul orientării acestora, în momentul cimentării, pe de altă parte. Bagheta este fixată la nivelul tubuşorului cu ceară topită;
- crearea câmpului operator;
- se aplică ciment în spaţiile interdentare şi în inele, după care sunt aplicate pe dinţi sub controlul permanent al direcţiei şi poziţiei baghetelor.

Se efectuează îndepărtarea surplusului de ciment după întărirea acestuia.

Controlul cimentării inelelor se va efectua la 24–48 de ore şi la 7–8 zile.

Fixarea gutierelor ortodontice se execută tot prin cimentare, fiind oarecum mai uşor de realizat decât fixarea unui grup de inele. Un element particular îl constituie existenţa pe sectorul alveolar a unui dinte temporar cu leziune carioasă complicată, ce necesită acces corono-radicular. În această situaţie se decupează în gutieră (din zona ocluzală), astfel încât să permită accesul la dintele în cauză.

5.3 SUDURA, LIPIREA

Unirea dintre două sau mai multe componente metalice ale unui aparat ortodontic poate fi realizată fie prin sudură electrică în puncte, fie prin lipire cu lot.

Sudura electrică în puncte se adresează oţelului inoxidabil, utilizat larg în ortodonţie. Pot fi unite prin sudură capetele benzilor care formează inelele, elementele auxiliare pe inele, şinele, etc.

Unirea lor poate fi definitivă sau se poate realiza într-un singur punct, astfel încât să existe posibilitatea modificării poziţiei celor două elemente.

După stabilirea poziţiei de fixare, acestea urmează să fie solidar legate definitiv prin lipire cu lot.

Principiile sudurii electrice în puncte sunt prezentate în fig.5.7.

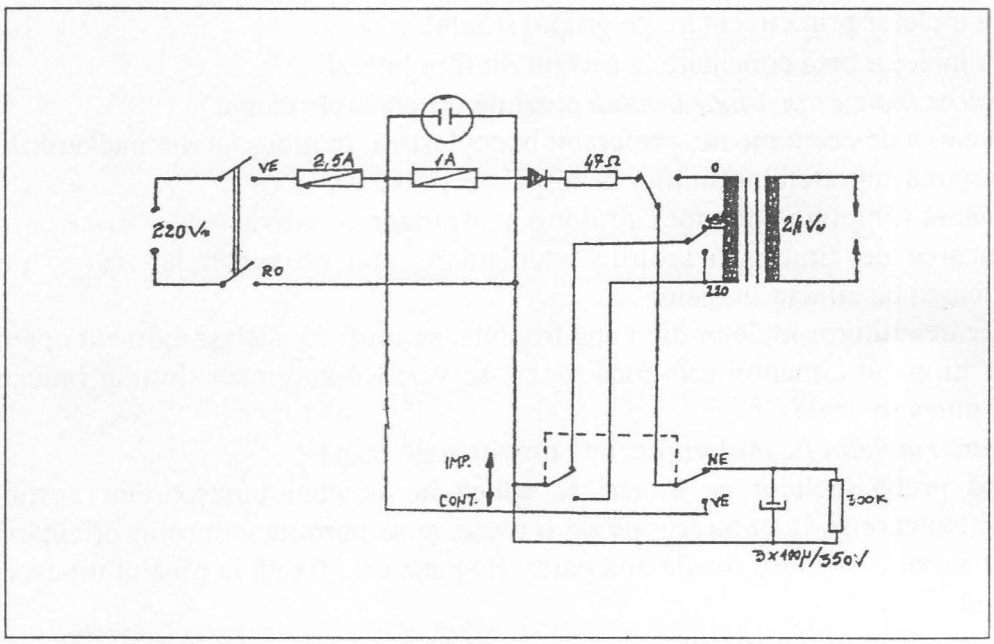

Fig. 5.1. Schema de principiu a aparatului de sudură electrică în puncte SD.002.

Temperatura la care se execută sudura are o importanţă foarte mare pentru calitatea punctului de sudură obţinut.

Ridicarea temperaturii în întreaga piesă de sudat duce la oxidarea suprafeţelor şi modificarea structurii modelului. Efectul poate fi mult ameliorat utilizând dispozitive care efectuează sudura într-un timp foarte scurt. În acest fel, oxidarea şi afectarea structurii metalului nu sunt prezente decât strict la nivelul suprafeţei de sudură. În general, timpul de sudură este limitat la 1/25-1/100 părţi din secundă, operatorul reglând doar intensitatea curentului (fig.5.8.).

Principalul avantaj al sistemului îl constituie precizia mare a sudurii şi regularitatea cu care este efectuată aceasta.

152

Sudura suprafețelor plane nu ridică în general probleme, ea efectuându-se stabil şi cu mici erori (fig.5.9.A,B.).

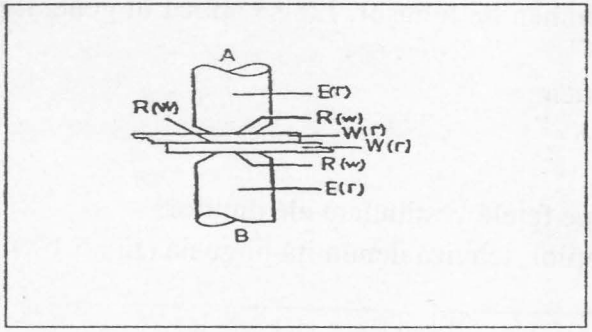

Fig. 5.2. Variația rezistenței electrice între electrozi: rezistența variază considerabil între electrozii A şi B. În interiorul electrozilor, rezistența la trecerea curentului electric este redusă – E(r). În piesele de sudat, - W(r,) rezistența electrică este în general ridicată. Între electrod şi piesa de sudat rezistența electrică este mai ridicată - R(w). Între piesele de sudat, rezistența electrică este cea mai mare, ceea ce face ca între acestea să se producă plastifierea metalului şi întrepătrunderea celor două suprafețe metalice (după Adams).

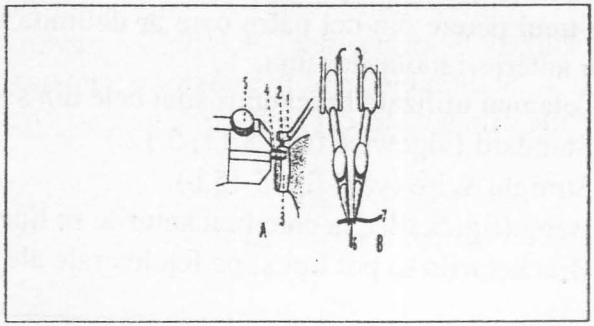

Fig. 5.3. A: Sudura prin punctare a unui dispozitiv auxiliar; 1, element mobil; 2, element auxiliar; 3, inel; 4, electrod fix; 5, cleşte. B: încălzirea cu ajutorul aparatului electric de sudură a zonelor în vederea lipirii cu lot; 6, elemente de sudat pe fir; 7, fir principal.

Sudura firelor metalice trebuie efectuată totdeauna perpendicular unele pe altele. Pentru a mări stabilitatea sudurii, firele pot fi sudate dublu (fig.5.10.).

5.4 BRACKETURI

Bracketurile = ataşe destinate sprijinirii arcului pe dinţi, având ca principală caracteristică lipsa unui perete din cei patru care ar delimita un lumen de tubuşor. Ele se aplică în general pe dinţii anteriori molarilor unu.

Cele mai utilizate bracketuri sunt cele din sistemele:

- Standard Edgewise (fig. 5.11, 5.12.).
- Straight Wire (vezi fig. 5.15.b).
- Begg (fig. 5.13.), la care bracketurile se lipesc pe feţele vestibulare ale dinţilor.
- Bracketurile se pot lipi şi pe feţele orale ale dinţilor, tehnică denumită lingual (fig. 5.14.).

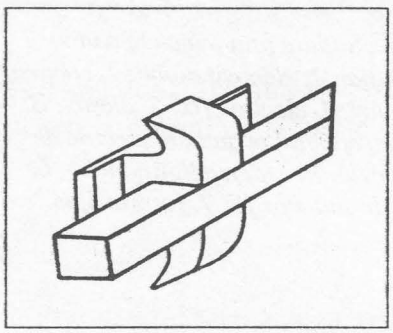

Fig. 5.11. Bracketul lui Angle (din Schmuth).

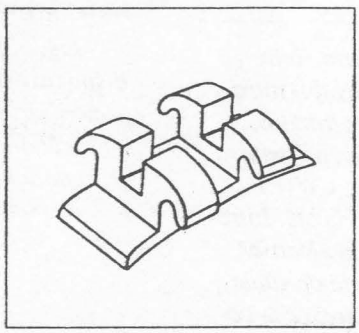

Fig. 5.12. Bracket twin (siamez)(din Schmuth).

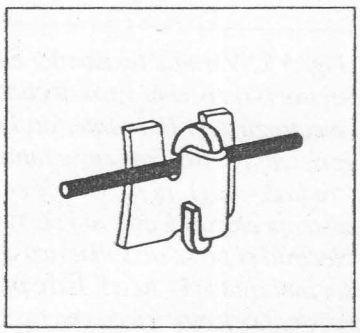

Fig. 5.13. Bracket Begg (din Schmuth).

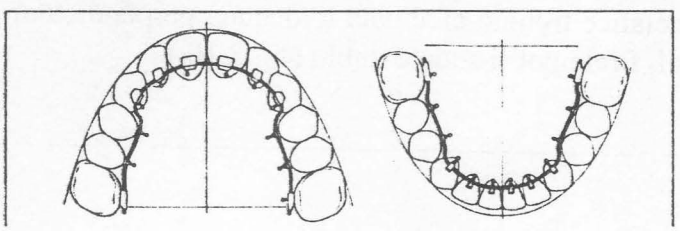

Fig. 5.14. Tehnica lingual cu bracketuri linguale (din Dausch-Neumann).

Sistemul Standard Edgewise (SET) a fost imaginat de Angle sub forma unui arc rectangular de dimensiuni de 0,55 x 0,7mm (.022" x .028"), care se fixează de dinţi prin introducerea cu partea îngustă în ataşele (attachment-urile) concepute în acest sens, ceea ce a dus la denumirea sa de către Angle ca sistem "edgewise" (engl. = "introdus pe muchie"). Astfel, arcul are partea mai lată perpendiculară pe faţa vestibulară a dintelui (vezi fig. 5.11.).

- Iniţial bracketurile erau sudate de inele, dar astăzi ele prezintă o bază realizată retentiv (ca o plasă de sârmă), care permite lipirea lor directă pe suprafaţa smalţului.
- Partea activă a bracketului se numeşte *slot* şi este jgheabul rectangular, în care se aplică arcul. Jgheabul are trei pereţi:
  - unul profund lângă baza bracketului,
  - unul superior şi

- unul inferior;

- peretele vestibular lipseşte şi este zona prin care se va introduce arcul;
- extremităţile superioară şi inferioară ale slotului sunt recurbate spre baza bracketului; formând aşa-numitele aripioare, care permit aplicarea unei sârme de ligatură sau a unor inele de alastic pentru fixarea arcului în slot (vezi fig. 5.12.).

Bracketurile Standard Edgewise au toate sloturile identice (fig. 5.15.a), ele diferenţiindu-se doar prin aspectul bazei bracketului, care este plată pentru incisivi şi recurbată pentru canini şi premolari.

Din această cauză, aplicarea unui arc rectangular în sloturile bracketurilor SET ar duce la alinierea tuturor feţelor vestibulare la arc şi ar paraleliza rădăcinile tuturor dinţilor, atât din punct de vedere meziodistal, cât şi antero-posterior. Aceasta ar însemna o poziţionarea nefiziologică, nocivă pentru aparatul dentomaxilar. Din acest motiv, arcul rectangular în tehnica SET trebuie să prezinte angulaţii de trei ordine în cele trei planuri spaţiale.

Deoarece realizarea acestora necesită o precizie mare, mulţi practicieni au fost preocupaţi de simplificarea metodei, încercând să elimine prin designul bracketului îndoiturile laborioase de la nivelul arcului.

Astfel, în tehnica Straight Wire se compensează:

- îndoiturile de ordinul I ale arcului ideal (necesare pentru grosimile vestibulorale diferite ale dinţilor) prin grosimi diferite ale bazelor bracketurilor (in-out),
- cele de ordinul II (necesare pentru înclinarea axială meziodistală a dinţilor) prin înclinarea meziodistală a sloturilor (tip) şi
- cele de ordinul III (necesare pentru angularea axială vestibulooralã a dinţilor) prin frezarea angulată vestibulooralã a sloturilor (torque) (fig. 5.15.b).

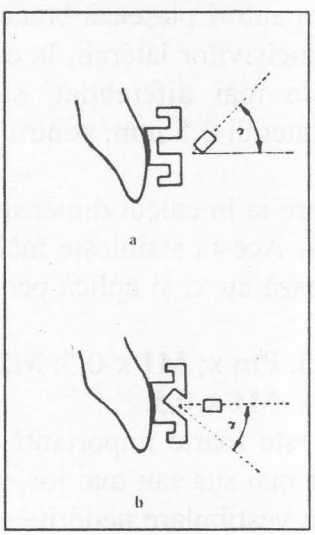

Fig. 5.15. Diferenţa între bracketurile SET (a) şi bracketurile SWT (b).

- Această tehnică foloseşte un arc ideal drept, ce prezintă doar forma curburii principale a arcadei, obţinând o poziţionare predeterminată a dinţilor prin frezarea slotului cu diferite angulaţii faţă de baza bracketului.
- Având în vedere că bracketurile SWT sunt confecţionate individual cu in-out, tip şi torque (compensând îndoiturile de cele trei ordine), a fost necesară introducerea unui sistem de identificare, plasat de obicei gingivodistal, pentru identificarea bracketurilor şi plasarea lor corectă ca orientare.
- Deoarece arcul va alinia bracketurile unul lângă celălalt la aceeaşi înalţime, implicit şi dinţilor le va fi transmisă aceeaşi aliniere. Din această cauză, poziţionarea corectă a bracketurilor este esenţială.

a) Poziţionarea poate fi făcută pe faţa vestibulară (99% cazuri) sau pe faţa orală (tehnicile linguale).

Există două variante de poziţionare a bracketurilor pe faţa vestibulară a dinţilor:

Prima metodă foloseşte anumite *criterii standard* de poziţionare faţă de punctele anatomice dentare.

1. Poziţionarea verticală: se face respectând anumite distanţe între marginea incizală sau ocluzală a dintelui şi slotul bracketului, valorile citate în literatură fiind diferite de la autor la autor.

La arcada inferioară, distanţa între slot şi marginea incizală este după unii autori aceeaşi, variind de la pacient la pacient între 3,5 - 4,5 mm. Alţi autori consideră că, atunci când caninul are un cuspid mai pronunţat, distanţa la nivelul iui va fi mai mare cu 1 mm, iar alţii folosesc drept ghidaj următoarele distanţe: pentru incisivi şi molarii de şase ani, 3,5 mm; pentru premolari, câte 4 mm; iar pentru canin între 4 - 4,5 mm.

Pentru arcada superioară, primii autori plasează bracketurile tot cu o distanţă egală între slot şi marginea incizală, cu excepţia incisivilor laterali, la care distanţa poate fi mai mică cu 1 mm. Alţi autori plasează bracketurile mai diferenţiat, şi anume pentru incisivii centrali, premolari câte 4 mm, pentru incisivii laterali 3,5 mm, pentru canini 4,5 mm şi pentru molarii de şase ani 3,5 mm.

O altă regulă de poziţionare, care ia în calcul dimensiunile diferite ale dinţilor, la diverşi pacienţi, este cea utilizată de Andrews. Acesta stabileşte înălţimea la care trebuie să se plaseze slotul bracketului pe premolari, o notează cu x, şi aplică pentru ceilalţi dinţi următoarele valori (fig. 5.16):

- *superior:* **Ic** x; **Il** x-0,5; **C** x+0,5; **Pm** x; **M1** x-0,5; **M2** x-1
- *inferior:* **I** x-0,5; **C** x+0,5; **Pm** x; **M1** x-0,5.

Plasarea verticală a bracketurilor este foarte importantă, deoarece, datorită curburii feţelor vestibulare, prin plasarea bracketurilor mai sus sau mai jos, pot fi influenţate valorile de torque şi deci se pot genera înclinări orale sau vestibulare nedorite ale dinţilor. De aceea, este necesară plasarea slotului în dreptul bombării maxime coronare.

2. Poziţionarea meziodistală: în general, se plasează pe mijlocul coroanei dentare, deci la mijlocul distanţei meziodistale. Unii autori plasează bracketurile excentric pe dinţii rotaţi, pentru a obţine o pârghie mai mare de rotaţie. Alţii sunt împotriva acestei metode, deoarece necesită un recolaj ulterior al bracketurilor în poziţie corectă.

3. Poziţionarea orizontală a sloturilor: la SET toate sloturile sunt orizontale.

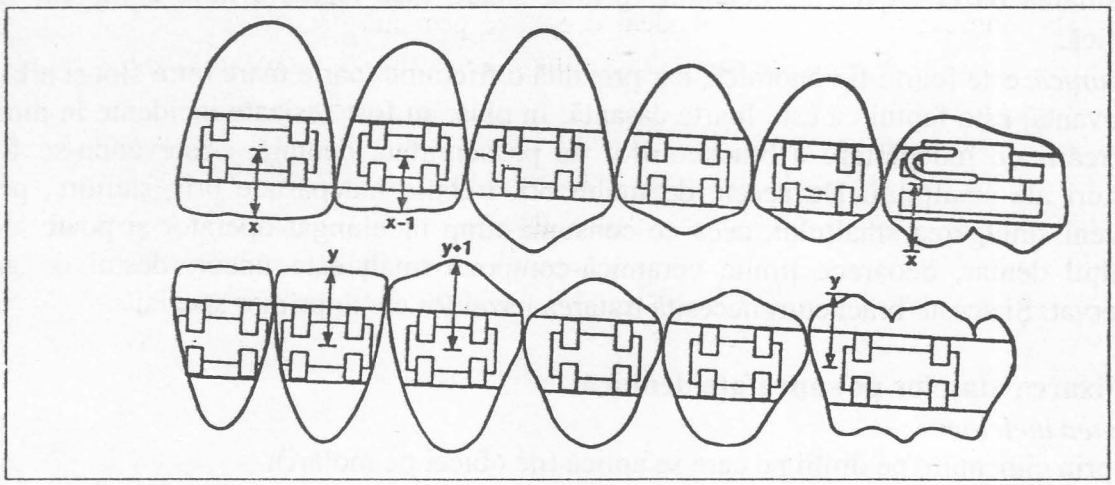

Fig. 5.16. Poziţionarea gingivoincizală a bracketurilor.

A doua metodă de poziţionare a centrului bracketului pe "punctul LA", care corespunde cu mijlocul coroanei clinice. Ea a fost descrisă de Andrews, care i-a dat şi denumirea după iniţialele sale (Larry Andrews).

Această metodă de poziţionare este utilizată de cei ce folosesc tehnica SWT, deoarece, în această tehnică, valorile de torque fiind încorporate direct în slot, este foarte importantă poziţionarea bracketului în punctul de convexitate maximă a feţei vestibulare. Poziţionarea mai incizală sau mai gingivală a bracketului va duce, datorită modificării convexităţii feţei vestibulare, la modificarea valorilor de torque şi la obţinerea unor rezultate incorecte.

b) Sisteme de sloturi: bracketurile sunt livrate cu două sisteme de sloturi:

- slot de .018" (.0185" x .025"). Acest sistem are avantajul folosirii unor forţe mai uşoare prin posibilitatea de utilizare doar a unor sârme mai subţiri. În acelaşi timp, asigură însă o conducere corporeală bună a dinţilor;
- slot de .022" (.0225" x .028"). Este mai uşor de folosit de începători, deoarece dacă se foloseşte o sârmă mai subţire într-un slot mai mare se obţine o toleranţă mai mare la îndoiri neexecutate perfect. Dacă se folosesc însă sârme cu dimensiuni apropiate de slotul bracketului, forţele declanşate sunt destul de mari, iar dacă îndoiturile nu sunt executate foarte corect şi tratamentul nu este condus de manieră progresivă, forţele generate sunt foarte mari şi pot afecta parodonţiul dinţilor.

c) Materialele din care sunt confecţionate bracketurile:

- *Oţelul:* este materialul uzual, dar prezintă dezavantajul unui aspect estetic neplăcut, motiv pentru care pot fi respinse de către pacient.
- *Masele plastice:* deşi fizionomice, nu sunt rezistente la abraziune, aparând modificări ale sloturilor. Fricţiunea este mai mare decât la bracketurile de metal. Controlul torque-ului este slab. Sunt dificil de poziţionat pe dinţi şi necesită foarte des o inserţie metalică la nivelul slotului pentru a preveni tocirea sa de către arc. Pentru a fi colate pe smalţul dentar, necesită

pensularea bazei cu un lac denumit "primer", care face legătura între compozit şi masa acrilică.

- *Ceramică:* este foarte fizionomică, dar prezintă o fricţiune foarte mare între slot şi arc. Un alt dezavantaj este faptul că este foarte casantă. În plus, au fost sesizate incidente în momentul încercării de îndepărtare a bracketurilor de pe suprafaţa dentară, observându-se fisuri şi fracturi ale smalţului. De aceea, de multe ori, trebuie îndepărtate prin şlefuire, pentru a preveni smulgerea smalţului, ceea ce consumă timp îndelungat operator şi poate afecta şi smalţul dentar, deoarece limita ceramică-compozit-smalţ este uneori destul de greu de observat. Şi aceste bracketuri necesită tratarea bazei lor cu un primer special.

d) Fixarea ataşelor pe suprafaţa dentară:

- *Fixarea inelelor:*
  - prin cimentare pe dinţii pe care se aplică (de obicei pe molari);
  - cel mai indicată este folosirea unui ciment glassionomer care să elibereze şi fluor;
  - se poate utiliza şi cimentul fosfat de Zn.
- *Fixarea bracketurilor:*
  - prin colaj cu material compozit (dezavantaj – necesită gravarea acidă a suprafeţelor de smalţ; avantaj – adeziune foarte bună):
    a. tehnică directă;
    b. tehnică indirectă (cu ajutorul unei gutiere de transfer);
  - prin colaj cu ciment glassionomer special (avantaj – nu necesită gravarea acidă a suprafeţelor de smalţ şi eliberează fluor; dezavantaj – adeziune ceva mai scăzută).

5.5 ARCURI

Arcul = elementul principal care corectează poziţia dinţilor prin forţele ortodontice declanşate la nivelul dinţilor. Aceste forţe ortodontice iau naştere datorită tensiunilor înmagazinate în structura metalică a arcului prin deformarea sa în momentul fixării în sloturile (jgheaburile) bracketurilor prin module de elastomeri sau ligaturi de sârmă.

Forma de pornire = forma ideală de arcadă. De aceea, acest arc este denumit "arc ideal". El este modelat astfel încât ar putea fi introdus pasiv în bracketurile lipite pe feţele vestibulare ale unui pacient cu o ocluzie ideală.

Materiale utilizate (fiecare calitate de arc având anumite indicaţii terapeutice):

- oţel,
- aliaj de nichel-titan,
- aliaj de titan-molibden,
- Australian Wire.

Secţiuni:

- rotunde,
- pătrate,
- rectangulare.

Dimensiuni (schimbate succesiv la acelaşi caz în funcţie de etapa terapeutică):

- 0.014“
- 0.016 x 0.016“

- 0.016“
- 0.018“
- 0.020“
- 0.022“
- 0.016 x 0.022“
- 0.017 x 0.022“
- 0.020 x 0.025“
- 0.0215 x 0.0275“ etc.

Principiile arcului final:

- arcul ideal;
- păstrarea formei şi mărimii arcadei pacientului;
- introducerea de către ortodont a unor îndoituri de compensare a:
  - înclinaţiilor diferite axiale meziodistale;
  - înclinaţiilor diferite axiale vestibuloorale;
  - grosimilor diferite vestibuloorale ale dinţilor individuali (pentru tehnica SET - introducerea unui arc rectangular în sloturile bracketurilor fără aceste îndoituri ar poziţiona toate rădăcinile dinţilor paralel între ele, situaţie nebiologică).

Arcul ideal la tehnica SET (Standard Edgewise Technique) prezintă următoarele îndoituri:

- *elementele de ordinul întâi,* reprezentate de îndoituri în plan orizontal. Introducerea lor în arc este necesară deoarece grosimea vestibulooralã a dinţilor de pe arcadă este diferită, iar poziţionarea lor corectă este cea cu marginile incizale şi şanţurile ocluzale în prelungire. Dacă arcul nu ar avea îndoituri de ordinul I, feţele vestibulare ale dinţilor s-ar alinia la arc şi segmentele active ocluzal mai sus menţionate nu ar fi corect aliniate (fig . 5.17.);
- *elementele de ordinul doi*, reprezentate de îndoituri verticale, deci în planul frontal şi lateral, care poziţionează în sens meziodistal axele dinţilor (fig. 5.18.);
- *elementele de ordinul trei*, reprezentate de efectele de torque obţinute prin torsionarea arcului, ce vor poziţiona axele dentare din punct de vedere vestibulooral (fig. 5.19.).

Astfel, arcul ideal cu profil rectangular va avea control tridimensional asupra fiecărui dinte în parte.

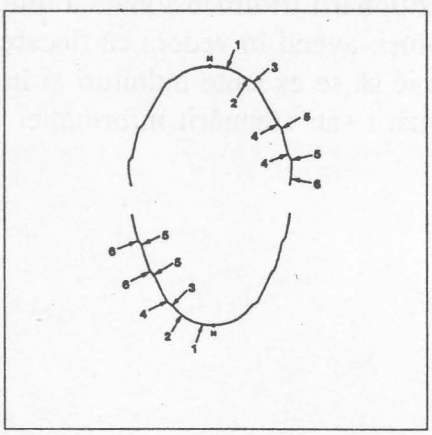

Fig. 5.17. Elementele de ordinul 1 la arcul ideal, compensează grosimile diferite vestibulo orale ale dinţilor.

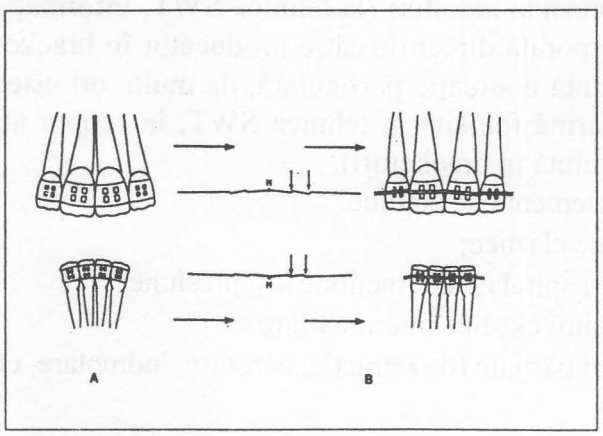

Fig. 5.18. Elementele de ordinul 2 la arcul ideal, compensează înclinaţiile axiale meziodistale.

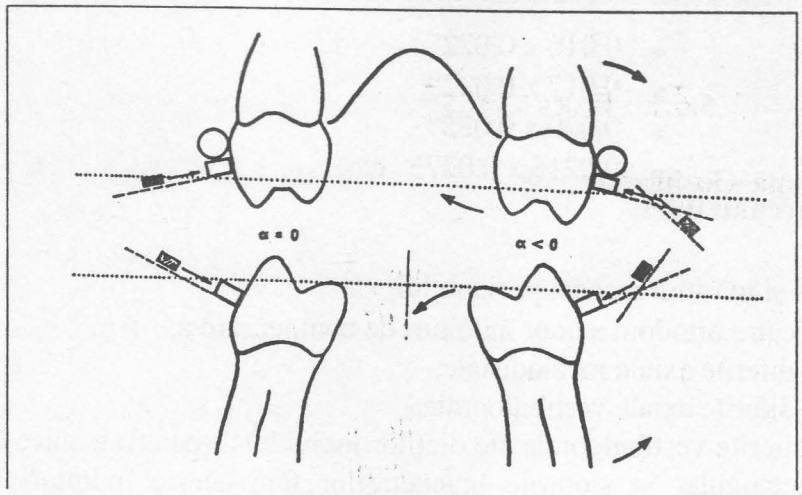

Fig. 5.19. Elementele de ordinul 3 (torque-ul) compensează angulațiile axiale vestibuloorale diferite (din Schmuth).

În funcție de etapa de tratament căreia i se adresează, există arcuri de:

- nivelare,
- lucru,
- contracție,
- ajustare.

Unele dintre aceste arcuri pot prezenta bucle sau îndoituri suplimentare.

Arcul ideal la tehnica SWT:

- curbură ideală frontală,
- forma şi mărimea arcadei pacientului,
- nu prezintă îndoituri (la tehnica SWT, informația poziționării tridimensionale a dinților este încorporată direct de către producător în bracket. Totuşi, având în vedere că fiecare pacient prezintă o situație particulară, de multe ori este nevoie să se execute îndoituri şi în arcurile de sârmă folosite în tehnica SWT, în scopul accentuării sau atenuării informației standard conținută în bracketuri).

Alte elemente de acțiune:

- catene elastice;
- arcuri spiralate de tracțiune sau presiune;
- tracțiuni elastice intermaxilare;
- arcuri parțiale (de retracție, derotare, îndreptare, etc.).

5.6 ARCURI SPECIALE DE STABILIZARE SAU EXPANSIUNE

În terapia ortodontică cu aparate fixe se utilizează o serie de arcuri aplicate în scopul stabilizării molarilor de şase ani, cât şi pentru expansiunea arcadelor. Acestea se pot achiziționa de la producătorii de produse ortodontice şi trebuie adaptate pe modelele individuale ale pacienților sau pot fi construite direct în laborator.

5.6.1 BARA TRANSPLATINALĂ GOSHGARIAN

Bara transplatinală Goshgarian (fig. 5.20.) = un arc transpalatinal realizat din sârmă de 0.036".

Alcătuire:

- două clavete (recurbarea extremităţilor arcului) ce se fixează în două tubuşoare ovale fixate pe feţele palatinale ale inelelor molarilor unu superiori;
- bară transpalatinală cu o buclă în formă de "U" deschisă către anterior, care în anumite cazuri poate fi folosită pentru expansiunea sau contracţia arcului. Bucla trebuie să fie centrată, iar arcul trebuie să aibă un traseu simetric şi paralel cu fibromucoasa palatină la 1-1,5 mm de aceasta.

Indicaţii:

- stabilizarea poziţiei antero-posterioare a molarilor de şase ani;
- derotarea molarilor;
- expansiune sau contracţie la nivelul molarilor;
- ajută la distalizarea molarilor unu.

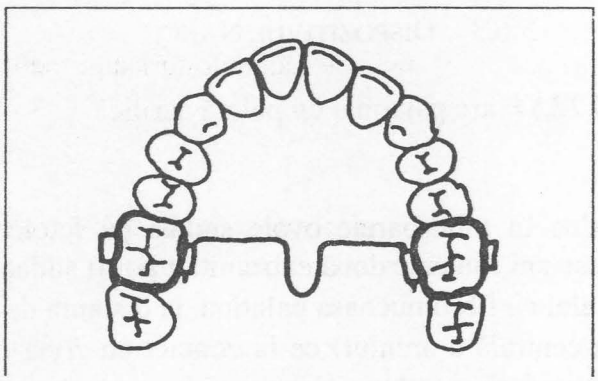

Fig. 5.20. Bara transpalatinală Goshgarian.

5.6.2 ARCUL LINGUAL

Arcul lingual (fig. 5.21.) = un arc periferic mandibular .

Alcătuire:

- două clavete (recurbarea extremităţilor arcului) ce se introduc în două tubuşoare ovale sudate pe feţele linguale ale inelelor cimentate pe molarii de şase ani;
- arc periferic cu două bucle de activare (în formă de "U") deschise către ocluzal şi paralele cu fibromucoasa linguală. Traseul anterior al arcului este paralel cu coroanele dentare, pe care se sprijină atunci când obiectivul terapeutic o cere.

Indicații:

- păstrarea sau mărirea lungimii arcadei inferioare;
- stabilizarea molarilor în timpul tratamentului activ;
- menținător de spațiu.

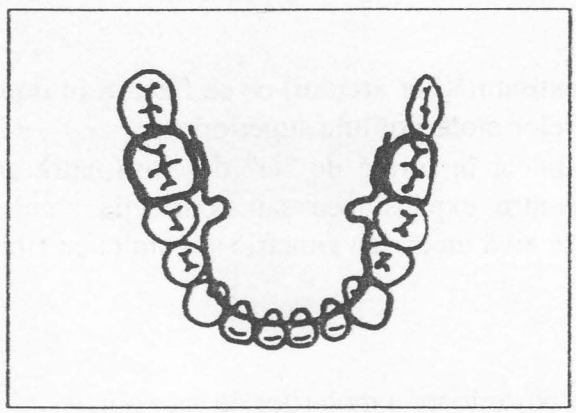

Fig. 5.21. Arcul lingual.

5.6.3 DISPOZITIVUL NANCE

Dispozitivul Nance (fig. 5.22.) = arc palatinal cu pelotă acrilică.

Alcătuire:

- două clavete ce se introduc în tubuşoarele ovale sudate pe fețele palatinale ale inelelor cimentate pe molarii de şase ani sau cele două extremități pot fi sudate direct pe inele;
- arc palatinal cu traseu paralel cu fibromucoasa palatină, la distanță de aceasta (1-1,5 mm);
- o pelotă acrilică (în zona centrală a arcului) ce ia contact cu zona retroincizală superioară (fig. 5.23.). Pelota este lenticulară şi trebuie să nu vină în contact cu parodonțiul marginal al incisivilor superiori, în caz contrar putând produce distrucții parodontale masive. Pentru ca să se poate retenționa pelota acrilică pe arc, acesta prezintă o retenție în formă de W.

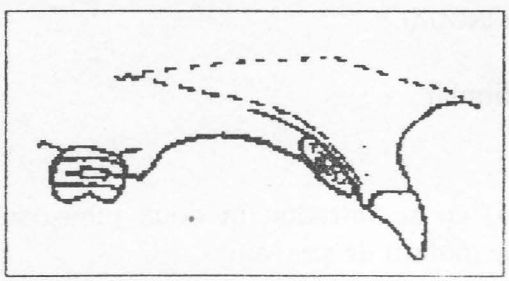

Fig. 5.22. Dispozitivul Nance – vedere laterală.

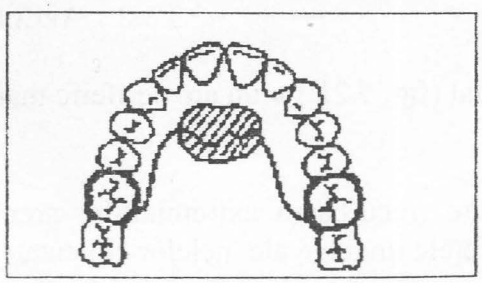

Fig. 5.23. Dispozitivul Nance – vedere ocluzală.

Indicații:

- prevenirea mezializării molarilor de șase ani în timpul distalizării caninilor în spațiile postextracționale;
- mărirea ancorajului atunci când nu se efectuează mișcări active la nivelul incisivilor (altfel poate apărea un conflict între rădăcinile incisivilor și pelota acrilică);
- la diverse dispozitive introrale de distalizare a molarilor.

5.6.4 ARCUL QUAD HELIX

Arcul quad helix (fig. 5.24.) = arc palatinal de expansiune realizat din sârmă de 0.038" (imaginat de Ricketts, inspirat de arcul Coffin).

Alcătuire:

- patru bucle helicoidale de activare (paralele cu fibromucoasa palatină), două anterioare și două posterioare, unite între ele prin trei segmente de sârmă. Cu excepția zonelor de contact cu dinții laterali și inelele molarilor 1, întregul arc trebuie să fie paralel (distanțat la 1-1,5 mm) cu fibromucoasa palatină sau festonul gingival;
- distal de buclele posterioare, arcul are un traseu limitat, de 1-2 mm, după care este fixat prin sudare sau introducerea unor clavete pe fețele palatinale ale inelelor de pe molarii de 6 ani;
- două brațe (anterior de molarii de 6 ani) ce iau contact cu fețele orale ale dinților laterali (molari de lapte sau premolari și canini).

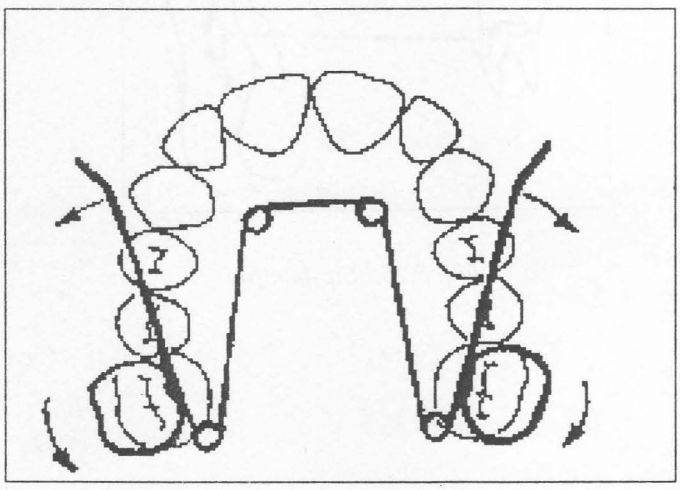

Fig. 5.24. Arcul quad helix.

Indicații:

- expansiunea arcadei maxilare.

Acţiune:

- expansiune anterioară, posterioară sau paralelă - în funcţie de punctele alese pentru activare (anterioare, posterioare sau ambele).

5.6.5 LIP-BUMPER-UL

Lip-bumper-ul (fig. 5.25.) = un arc vestibular cu pelotă labială anterioară.

Alcătuire:

- pelotă acrilică sau din material plastic retenţionat pe porţiunea centrală a arcului (această pelotă este plasată la distanţă de procesul alveolar, astfel încât depărtează buza inferioară de acesta);
- arc vestibular cu traseu paralel şi la distanţă de arcadele dentoalveolare;
- două bucle sau îndoituri stop la extremităţi, care opresc culisarea arcului în tubuşoarele vestibulare ale molarilor de şase ani.

Acţiune:

- permite arcadei inferioare expansiunea anterioară (îndepărtându-se acţiunea restrictivă a buzei inferioare);
- creşte ancorajul prin aplicarea unei forţe distale asupra molarilor (prin presiunea distală a buzei inferioare).



Fig. 5.25. Lip-bumper.

6. DISPOZITIVE ORTODONTICE EXTRAORALE ŞI TRACŢIUNI EXTRAORALE

În vederea suplimentării efectului ortodontic prin mărirea zonei de sprijin, se utilizează în numeroase cazuri ancorarea extraorală, având ca sens de aplicare a forţelor sensul posterior, în scopul distalizării dinţilor, sau sensul anterior, cu scopul mezializării dinţilor sau a maxilarului superior.

Durata de purtare a forţelor extraorale poate varia în funcţie de necesităţile tratamentului, dar timpul minim nu trebuie scăzut sub 10 ore din 24. În vederea aplicării unei forţe în sens posterior, forţele ortodontice date în general de benzi elastice sunt ancorate pericervical sau pe capeline parietale. În acest fel forţa poate fi dirijată nu numai înapoi, dar şi în sus sau în jos.

6.1 TRACŢIUNI SAGITALE DE DISTALIZARE

Se aplică aparatelor fixe sau mobile intraorale cu ajutorul unui dispozitiv intraoral-extraoral care se fixează fie la nivelul molarilor, fie direct pe elementul activ vestibular, fie prin intermediul bazei aparatului.

1. Headgear-ul este alcătuit dintr-o porţiune vestibulară şi o porţiune extraorală legate între ele la nivel central fix sau articulat, ca în tehnica Mulin (fig.6.1., 6.2.). Porţiunea vestibulară, de formă arcuită, se realizează la distanţă de arcul dentar şi prezintă în regiunea posterioară două bucle în formă de „U" orientate către vestibulul superior. Se realizează din sârmă inoxidabilă cu diametrul de 1,5-2 mm, iar cea intraorală are diametrul de 1-1,15 mm.

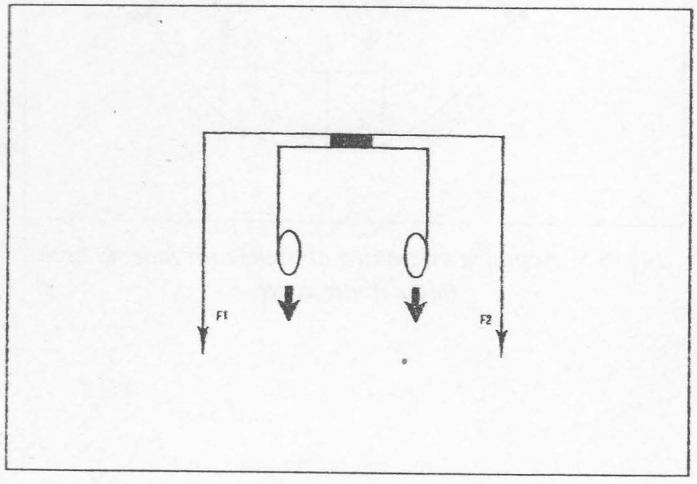

Fig.6. 1. Principiul arcului facial. F1, F2, forţe extraorale.

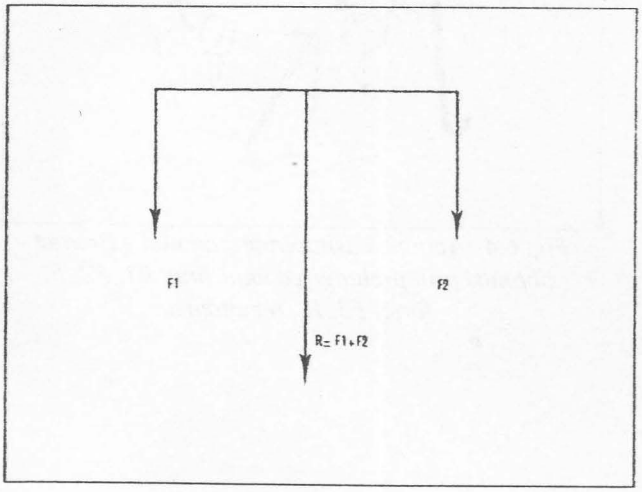

Fig. 6.2. Modul de însumare al forţelor extraorale.

Porțiunea extraorală este îndoită paralel cu suprafața obrajilor şi prevăzută distal, aproximativ în dreptul unghiurilor mandibulare, cu câte o ansă, de o parte şi de alta, în vederea fixării benzilor elastice pericervicale sau a tracțiunii la capelina parietală. Acțiunea principală este aceea de distalizare a zonelor dentare pe care se sprijină. În funcție de componenta verticală a tracțiunii elastice extraorale, dispozitivul va putea exercita atât forțe de ingresiune, cât şi forțe de egresiune (fig.6.3.).

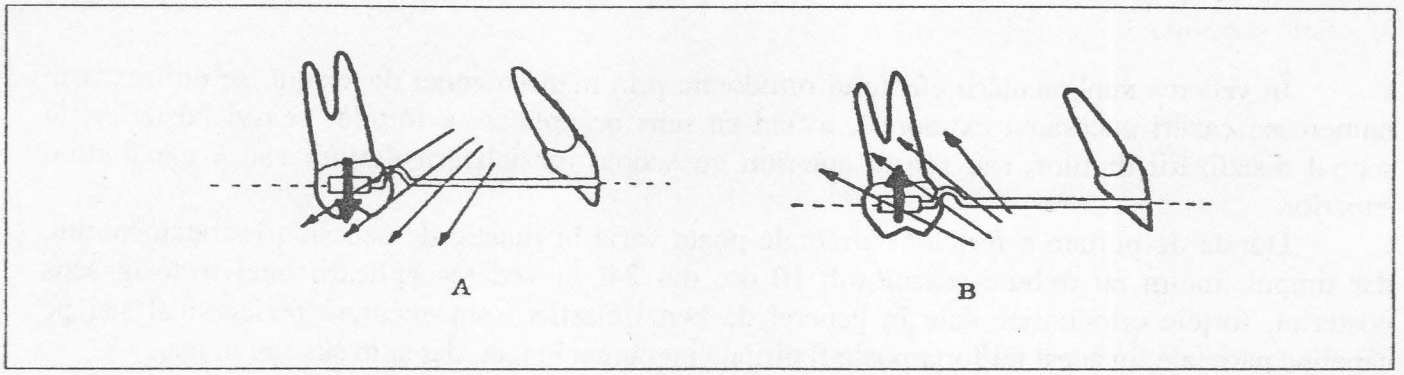

Fig. 6.3. Asocierea efectului de distalizare a dinților laterali cu efectul în plan vertical dat de tracțiunea extraorală de distalizare. A:Tracțiunea în jos şi înapoi va avea ca efect distalizarea şi egresiunea zonelor laterale. B:Ttracțiunea în sus şi înapoi va avea ca efect distalizarea şi ingresiunea zonelor laterale.

Modificarea simetriei porțiunii extraorale a dispozitivului (fig.6.4.) sau alungirea brațului extraoral respectiv (fig.6.5.) fac ca acțiunea ortodontică să predomine pe o hemiarcadă sau pe cealaltă.

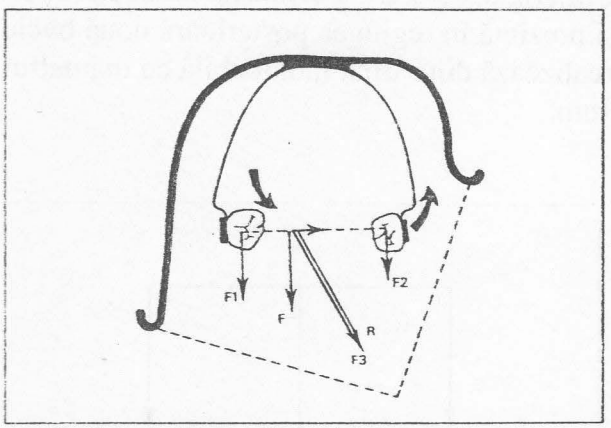

Fig. 6.4. Acțiunea asimetrică a arcului extraoral obținută prin prelungirea unui braț. F1, F2, F, forțe; F3, R, rezultante.

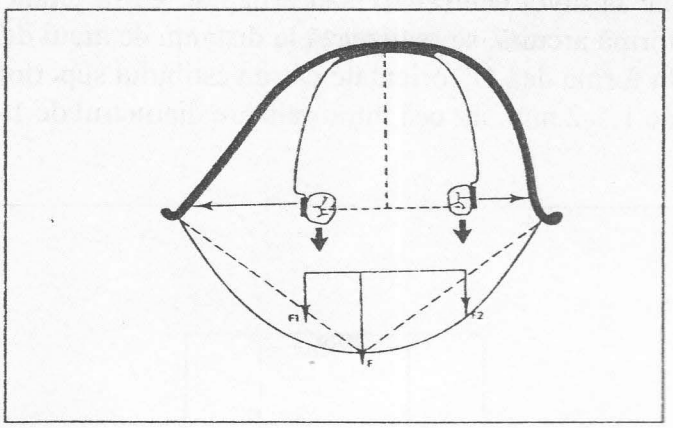

Fig. 6.5. Acțiunea asimetrică obținută prin îndepărtarea unuia dintre brațe.

Tracţiunea extraorală trebuie să fie de aproximativ 500 g la începutul tratamentului şi poate fi crescută până la 1500 g (Isaacson).

Fixarea tubuşoarelor pentru tracţiunea extraorală se face la nivelul molarilor 1 sau 2 definitivi, vestibular, prin sudură cu lot (dacă inelele nu sunt prevăzute din construcţie cu tuburi).

2. Cârligele în formă de „J" (Steiner) sau „C" (Schudy) sunt dispozitive care permit aplicarea de forţe direcţionate posterior şi superior pe aparatura fixă, dar în unele condiţii pot fi folosite şi pe aparatura mobilă (fig.6.6.).

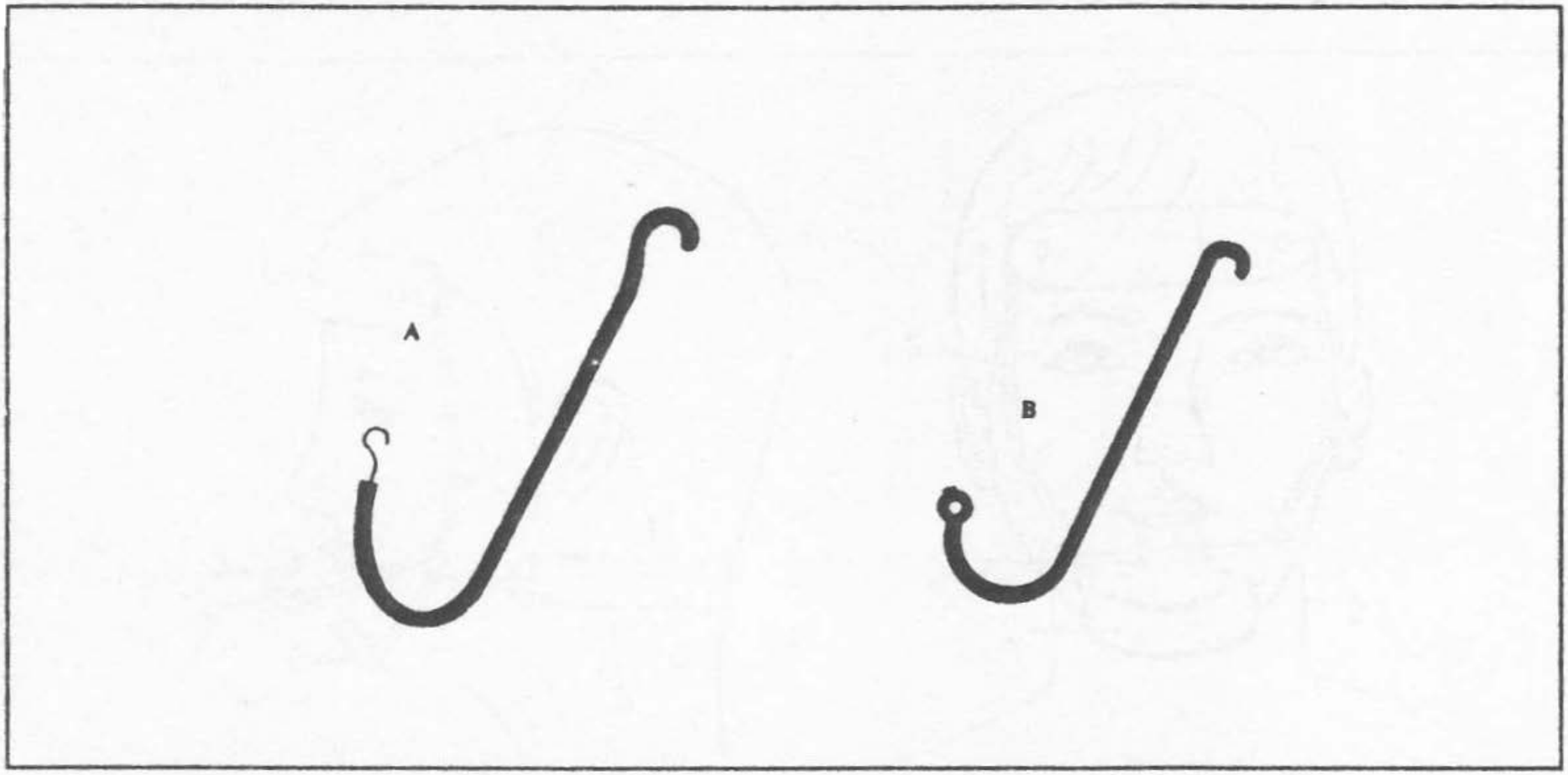

Fig. 6.6. Arcul în "J" al lui Steiner (A), arcul în "C" al lui Schudy (B).

Sistemele în formă de „J" se ancorează pe arcuri direct sau pe dispozitive cu formă de „levier" sudate la arc.

Jugurile sunt dispozitive care culisează pe arcul aparatului fix transmițând forțele distal (fig.6.7., fig.6.8.).

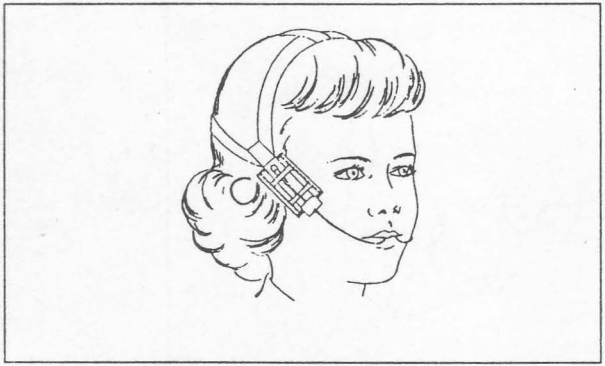

Fig. 6.7. Schema lui Merrifield (1970).

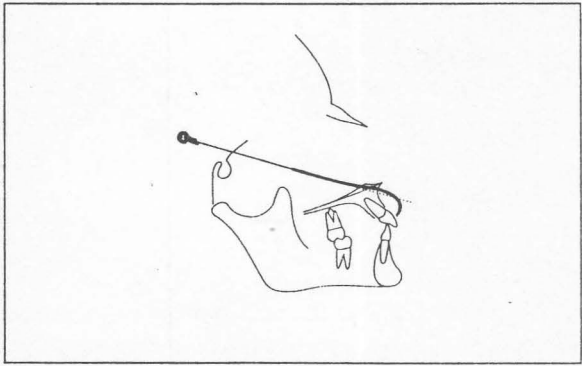

Fig. 6.8. Schema lui Merrifield (1970), secțiune.

6.2 TRACȚIUNI SAGITALE DE MEZIALIZARE

1.Masca facială tip Delaire. Tracțiunea sagitală mezială realizează mezializarea dinților superiori, stimulează dezvoltarea sagitală a maxilarului superior, având ca urmare avansarea acestuia fața de baza craniului, concomitent cu inhibarea dezvoltării mandibulei şi rotația de tip anterior a acesteia (fig.6.9.).

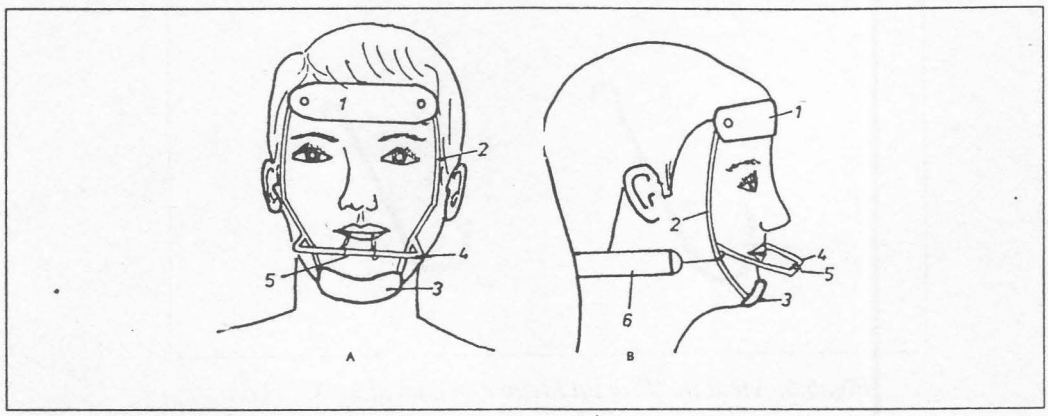

Fig. 6.9. Dispozitiv extraoral Delaire. A: Vedere din față; B: Vedere din profil; 1, pelotă frontală; 2, bară laterală; 3, pelotă mentonieră; 4, arc prelabial; 5, sistem de retenție a elementelor elastice; 6, bandă elastică pericervicală.

Forțele sunt dezvoltate de gume elastice aplicate între dispozitivul extraoral şi aparatul intraoral (fig.6.10.).

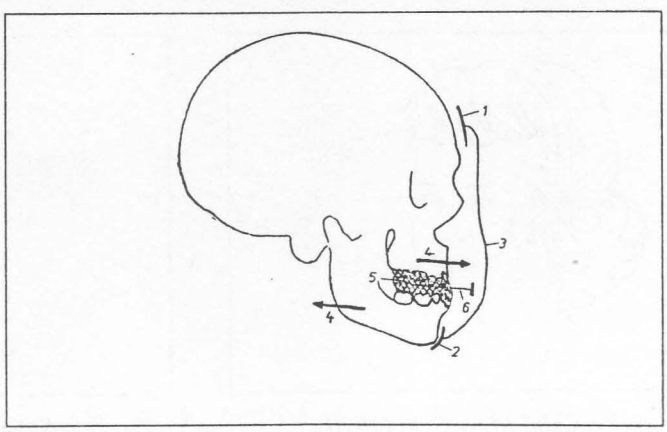

Fig. 6.10. Principiul de funcționare al dispozitivului Delaire. 1, pelotă frontală; 2, pelotă mentonieră; 3, sistem de legătură; 4, sensul acțiunilor ortodontice; 5, dispozitiv intraoral: 6. sensul de actiune.

Dispozitivul intraoral trebuie să respecte câteva condiții care devin esențiale în vederea funcționării complexului şi anume:

- să ancoreze întreaga arcada superioară în bloc, astfel încât tracțiunile să se repartizeze în mod egal;
- să deblocheze relațiile de ocluzie care, de regulă, în cazul utilizării dispozitivului, sunt inverse la nivelul zonei frontale şi de Clasa a III-a la nivelul zonelor laterale;
- să prezinte cel puțin două zone (cârlige) de aplicare a forțelor extraorale;
- în practică se utilizează de obicei ancorarea pe gutiere, care satisface condițiile anunțate mai sus (fig.6.11.).

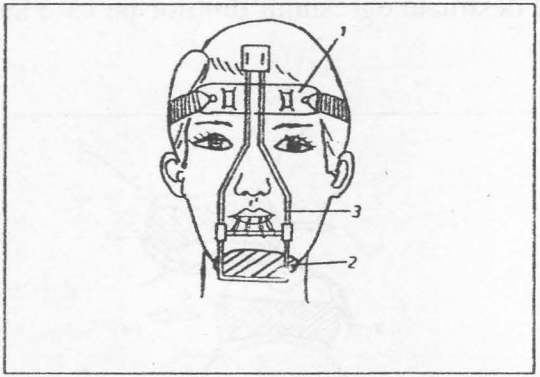

Fig. 6.11. Variantă a măştii Delaire modificată de Şcoala lyoneză. 1, pelotă mentonieră; 2, pelotă frontală; 3, bare paranazale.

2. Bărbiţa cu capelină Dispozitivul este alcătuit dintr-o zonă de sprijin parietală - capelina şi o zonă de acţiune mentonieră - bărbiţa. Forţa pe care o dezvoltă este oblică de jos în sus şi dinainte înapoi şi este dezvoltată de benzi elastice. Sensul acţiunii poate fi predominant vertical sau distal, având însă întotdeauna o componentă mixtă. Indicaţiile ei terapeutice şi efectele ortodontice în plan sagital pot fi înlocuite cu eficienţă crescută de sistemul extraoral Delaire, în marea majoritate a cazurilor.

6.3 DISPOZITIVE DE TRACŢIUNE INTERMAXILARĂ

Tracţiunile intermaxilare se execută cu ajutorul gumelor sau al benzilor elastice. După direcţia în care sunt aplicate, gumele sau benzile elastice au fost împărţite (în analogie cu clasificarea Angle) în:

- Tracţiuni de clasa I cu direcţie verticală;
- Tracţiuni de clasa a II – a cu direcţie de jos în sus şi dinapoi înainte (fig.6.12.);
- Tracţiuni de Clasa a III–a cu direcţie de jos în sus şi dinainte înapoi (fig.6.13.)

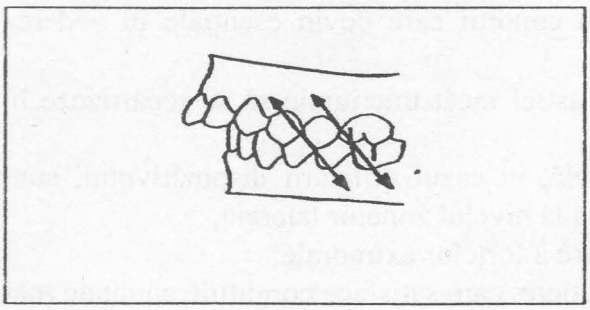

Fig. 6.12. Tracțiune de Clasa a II-a.

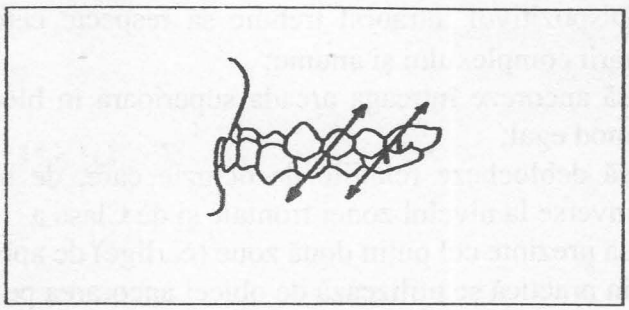

Fig. 6.23. Tracțiune de Clasa a III-a.

Tracțiunile de Clasa I sunt destinate egresiunii dinților pe care sunt aplicate, ca și rotațiilor de tip anterior mandibular.

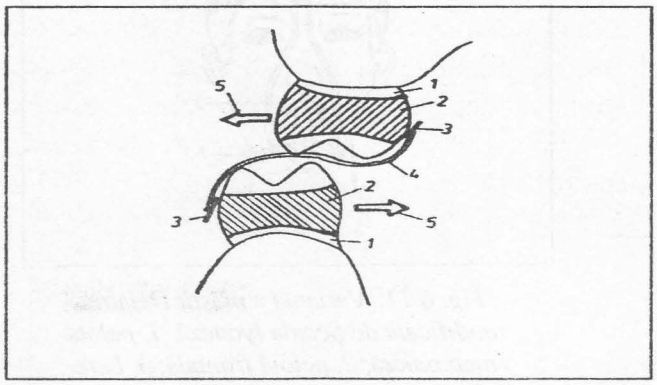

Fig. 6.14. Dispozitiv de tracțiune intermaxilară de Clasa I (Hotz) destinat efectuării saltului articular. 1, dinte; 2, inel; 3, cârlig sau buton; 4, gumă sau bandă elastică; 5, acțiune ortodontică.

Un tip de tracțiune de clasa I, preconizat de Hotz, este destinat efectuării saltului articular în angrenajele inverse laterale (fig.6.14.). Capetele de tracțiune sunt plasate oral și vestibular, astfel încât dispozitivul elastic traversează oblic planul de ocluzie. Dispozitivul necesită înălțare de ocluzie provizorie, în vederea creării condițiilor efectuării saltului articular.

Tracțiunile de Clasa a II-a au ca scop mezializarea mandibulei și a dinților arcadei inferioare, precum și distalizarea dinților arcadei superioare. Ele se aplică în malocluziile de clasa a II – a pe aparate fixe montate pe arcadele superioară și inferioară. Pot fi aplicate și între aparate fixe montate pe arcada superioară și aparate mobile montate pe arcada inferioară.

Tracțiunile de Clasa a III-a sunt destinate retrudării mandibulare și distalizării dinților inferiori, cât și mezializării dinților superiori. Se aplică în malocluziile de clasa a III-a, în aceleași condiții de ancorare ca și tracțiunile de clasa a II-a.

7. DISJUNCȚIA

7.1 ASPECTE CLINICE

Disjuncţia intermaxilară reprezintă desfacerea suturii mediopalatine, având drept urmare mărirea transversală a maxilarului superior.

Boboc, sintetizând, arată că "disjuncţia intermaxilară oferă posibilitatea ca într-un timp scurt să se obţină lărgiri considerabile ale arcadei superioare, boltei palatine, foselor nazale şi chiar ale feţei.

Prima disjuncţie a fost făcută de Angle, în 1860, acţionând neintenţionat, prea repede, o placă palatină. De atunci tehnica a fost dezvoltată permanent atât în cea ce priveşte indicaţiile terapeutice dar, în special, în realizarea dispozitivului de disjunctare, adică disjunctorul.

Disjuncţia ar trebui să îndepărteze paralel cele două hemimaxilare, dar, datorită conexiunilor maxilarului superior (cu apofizele zigomatice, cu apofizele pterigoide şi cu osul frontal), îndepărtarea fragmentelor este inegală.(fig.7.1.).

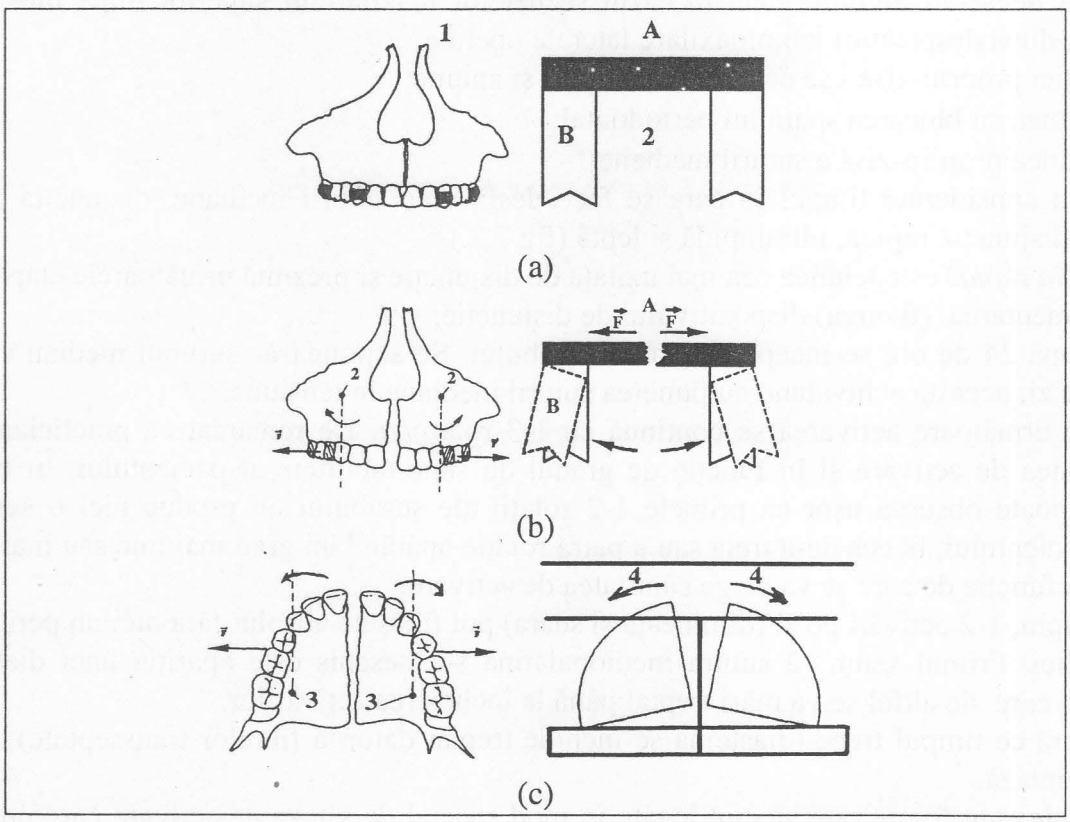

Fig. 7.1. Modelul de deplasare a fragmentelor maxilare în disjunctor. (a): Aspectul maxilar cu aparatul fix de disjuncţie; (b): Aspectul maxilar cu aparatul în vedere frontală; (c): Aspectul maxilar cu aparatul în vedere axială.
1, forţa ortodontică; 2, centru de rotaţie al şuruburilor; 3, centru de rotaţie pterigomaxilar; 4, efect ortodontic obţinut; A, baza maxilară; B, procesele alveolare.

Astfel, îndepărtarea unui hemimaxilar de celălalt este predominant anterioară, maximum de spaţiu realizându-se în zona frontală, centrul de rotaţie fiind plasat în dreptul molarului de şase ani (vezi fig.7.1.). El se îndepărtează oblic, producând o uşoară înclinare spre în afară a dinţilor laterali, centrul de rotaţie situându-se undeva foarte aproape de gaura suborbitală.

Disjuncţia se obţine cu un dispozitiv (disjunctorul), care trebuie să asigure o ancorare fermă şi fiabilă a arcadelor laterale, să folosească un şurub puternic care să nu cedeze în timpul disjuncţiei. În acelaşi timp, şurubul trebuie să aibă o anumită elasticitate pentru că, aşa cum am văzut, în timpul disjuncţiei maxilarele sunt tensionate. Ori sub acest aspect, un şurub cu un grad de elasticitate este preferabil unuia rigid (M. Chateau).

Indicaţiile terapeutice sunt :

- mare îngustare maxilară, cu boltă adâncă şi îngustă;
- un decalaj intermaxilar accentuat, în defavoarea maxilarului superior;
- ocluzie inversă uni- sau bilaterală în forma funcţională sau anatomică;
- prognatism mandibular anatomic şi cel funcţional pe cale de anatomizare (Chateau).

Contraindicaţiile sunt relative şi sunt legate de:

- vârsta pacientului, nu mai mare de 18-20 ani (Boboc),
- inocluzia verticală frontală (este legată de ce tip de tratament urmează să se aplice în continuare), cunoscând că disjuncţia micşorează supraocluzia frontală.

Precauţii deosebite trebuie luate în cazul sechelelor maxilarului superior după intervenţii chirurgicale, după despicături labiomaxilare laterale operate.

Disjuncţiei propriu-zise i se descriu două tipuri şi anume:

- expansiunea cu blocarea spaţiului periodontal;
- expansiunea propriu-zisă a suturii mediene.

Luând în considerare timpul în care se face desfacerea suturii mediane, disjuncţia a fost împărţită în disjuncţie rapidă, ultrarapidă şi lentă (fig.7.2.).

Disjuncţia rapidă este tehnica cea mai uzitată de disjuncţie şi prezintă următoarele etape:

1. cimentarea (fixarea) dispozitivului de disjuncţie;
2. după 24 de ore se începe activarea şurubului. Se acţionează şurubul median cu 2-3 ture în prima zi, aceasta echivalând cu punerea suturii mediane în tensiune.

În zilele următoare activarea se continuă cu 1-3 rotaţii/zi. De remarcat că practicianul va alege cantitatea de activare şi în funcţie de gradul de suportabilitate al pacientului. În timpul activării se poate observa uşor că primele 1-2 rotaţii ale şurubului nu produc nici o senzaţie dureroasă pacientului, la cea de-a treia sau a patra rotaţie aparând un grad mai mic sau mai mare de durere, în funcţie de care se va alege cantitatea de activare.

În principiu, 1-2 activări pe zi (dimineaţa şi seara) pot fi lăsate absolut fără nici un pericol pe seama familiei. Primul semn că sutura mediopalatină s-a deschis este apariţia unei diasteme interincisive, care de altfel se va mări treptat până la încheierea activărilor.

Pe măsură ce timpul trece (diastema se închide treptat datorită fibrelor transseptale), dinţii frontali se aliniază.

Incidentele sunt foarte rare şi sunt legate în mod special de viteza de activare care produce pacientului durere, stări de nervozitate, insomnii. În aceste cazuri fie se opreşte activarea 1 maxim 2 zile, fie, de regulă, se modifică activarea la jumătate şi toate aceste simptome dispar, şi aceasta cu atât mai mult cu cât, la respiratorul oral, imediat după deschiderea suturii mediane, respiraţia nazală se îmbunătăţeste substanţial, atât în starea de veghe cât şi în starea de somn.

De cealaltă parte se plasează *disjuncția ultrarapidă*, în care, sub anestezie, în una sau două etape se activează complet şurubul de disjuncție. Aceasta din urmă se efectuează într-un serviciu specializat, în condiții de staționar.



Fig. 7.2. Comparația între expansiunea lentă(A) şi rapidă (B).

Modificările la nivelul oaselor maxilare nu se încheie odată cu terminarea etapei de activare a disjunctorului, deoarece la nivelul bazelor osoase se acumulează o cantitate mare de forțe date, pe de o parte, de elasticitatea dispozitivului de disjuncție, iar, pe de altă parte, de elasticitatea structurilor dentoparodontale şi osoase.

Cu alte cuvinte, în faza imediat următoare disjuncției, bazele nu numai că au tendința de recidivă, dar la nivelul lor se manifestă continuarea efectului de lărgire.

Toți autorii sunt de părere că, cel puțin la nivelul bazelor modificările sunt ireversibile. Reluarea aspectului normal al suturii mediane palatine se produce după 3-6 luni; mineralizarea începută inițial sub aspectul unor punți osoase (Melsen, 1972) se continuă cu o creştere osoasă lentă până la 6 luni de la încheierea acțiunii active ortodontice. Radiologic, sutura capătă un aspect normal după 3 luni. S-a sugerat, de asemenea, că este puțin probabil ca desfacerea suturii mediopalatine să producă şi desfacerea altor suturi perimaxilare.

La nivelul dinților laterali există o fază inițială de recidivă până la normalizarea axelor acestora, fază după care recidiva se opreşte, deoarece baza apicală rămâne neschimbată (fig.7.3.).

Un alt efect determinat de disjuncție, de data aceasta la distanță, ar fi stimularea dezvoltării mandibulei în plan sagital şi transversal, semnalată de mai mulți autori, printre care şi Gryson, în 1977.

O altă consecință semnalată de adepții lărgirii prin disjuncție este maleabilizarea suturilor perimaxilare, efect care poate fi utilizat atât în acțiuni verticale pe maxilarul superior şi în special prin acțiuni sagitale (Angle Clasa. a III-a combinat cu masca Delaire sau tracțiuni Clasa. a III-a).

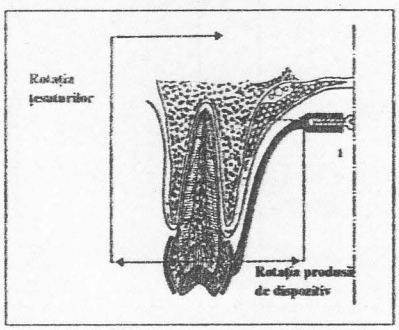

Fig. 7.3. Transmiterea forțelor de disjuncție produce o rotație atât la nivelul aparatului cât, şi la nivelul țesuturilor.

7.2 RECIDIVA

Factorii de recidivă după disjuncție au fost grupați de Donald J. Timms în 1981 după cum urmează:

- revenire elastică;
- reparație şi reorientare;
- remodelare osoasă.

Revenirea elastică are doar un efect de scurtă durată şi apare doar în momentul în care dispozitivul de expansiune este îndepărtat în timpul sau imediat după expansiune, când forțele mari înmagazinate în sistem produc o revenire elastică imediată de 2-3 mm în momentul îndepărtării dispozitivului de expansiune.

Repartiția şi reorientarea se referă la țesutul conjunctiv colagenos.

Modelarea osoasă reprezintă un factor a cărui relevanță nu este strict determinată, date despre acest fenomen obținându-se prin studiul zonelor periodontale şi suturale. Pentru ca diferitele zone ale maxilarului să se coreleze cu noua situație creată consecutiv expansiunii, este de presupus că la nivelul lor au loc procese de adaptare. Timpul în care se produc aceste modificări adaptative este destul de lung, fiind posibil să fie influențat de o perioadă lungă de contenție, moment în care se presupune că se realizează şi adaptarea părților osoase maxilare neimplicate în mod direct în procesul de expansiune.

7.3 CONTENŢIA

Contenţia imediată, după trei luni de la ultima activare a dispozitivului ortodontic, poate fi realizată cu o placă palatinală. Este foarte important să se aplice contenţia imediat după îndepărtarea disjunctorului.

Dacă disjuncţia a fost o etapă a unui tratament (cum este de obicei), iar aparatul de disjuncţie a fost ancorat pe inele prevăzute cu dispozitive necesare auxiliare, după o lună de zile se poate continua deja cu tratamentul fix poliagregat, câştigând un timp preţios. În momentul îndepărtării disjunctorului, elementele de ancorare ale acestuia se recuperează, iar placa palatinală de contenţie este înlocuită cu un arc transversal palatinal, fie de tip quad-helix, fie Goshgarian.

La începutul disjuncţiei, dacă în planul de tratament sunt prevăzute extracţii dentare, este bine ca acestea să fie temporizate până la încheierea fazei de disjuncţie, din două motive, şi anume:

1. dintele de extras poate constitui un element de ancorare foarte bun în vederea aplicării aparatului de disjuncţie;
2. mărirea diametrului transversal al maxilarului poate modifica bilanţul de spaţiu la nivelul arcadei superioare.

7.4 REALIZAREA DISJUNCTORULUI

În realizarea disjunctorului utilizat actual şi curent în tehnica ortodontică tendinţele sunt de scheletizare, urmărindu-se realizarea unui ancoraj numai dentar, fără sprijin mucozal şi

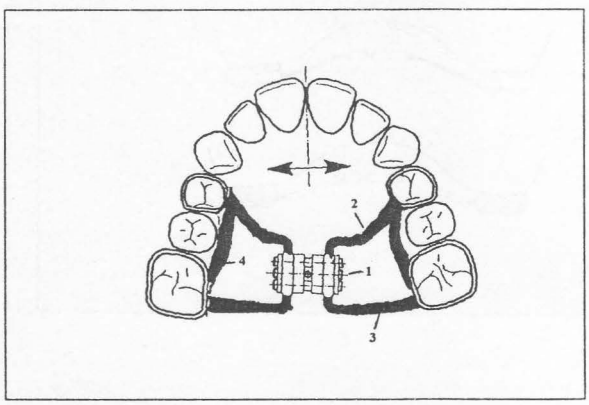

Fig. 7.1. 1, tijă centrală filetată; 2, piuliţă; 3, sens de activare; 4, zonă centrală.

fără înălţare provizorie de ocluzie (fig.7.4.).

Realizarea aparatului de disjuncţie începe cu adaptarea elementelor de agregare pe molari şi primii premolari. Se supraamprentează cu un alginat ireversibil. În amprentă, în interiorul inelelor se aplică ceară în strat subţire, menajând marginea de colet a inelelor, care trebuie să rămână neacoperită pe o lăţime de 0,5-1 mm.

Modelul se toarnă dintr-un ghips cu duritate crescută. După întărirea ghipsului şi îndepărtarea supraamprentei de alginat, se degajează inelele de surplusurile de ghips de pe suprafeţele laterale şi proximale.

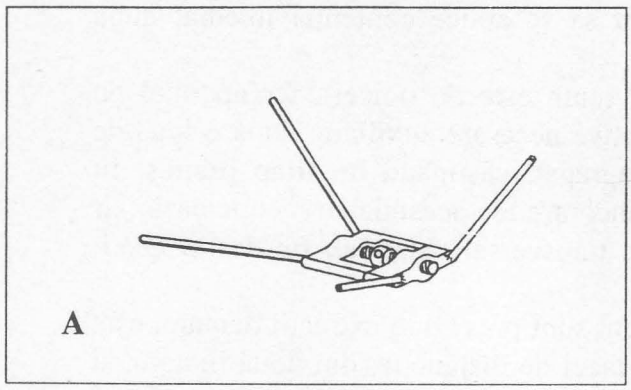

Fig. 7.2. A: Modelarea conexiunilor în vederea plasării şurubului în bolta modelului

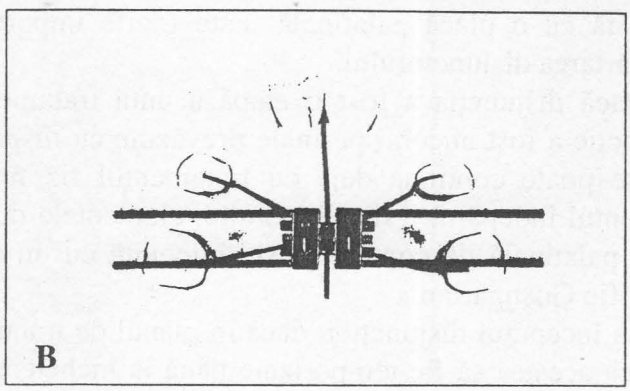

Fig.7.5. B: Modelarea conexiunilor în vederea plasării şurubului în bolta modelului

În faza următoare, şurubul este plasat cât mai adânc în boltă, pentru ca momentul de basculare al arcadei superioare să aibă un centru de rotaţie cât mai înalt (fig.7.5. A, B).

După executarea operaţiilor de sudură construcţia la finalul ei trebuie să fie perfect lustruită şi să prezinte cât mai puţine zone retentive (fig.7.6.).

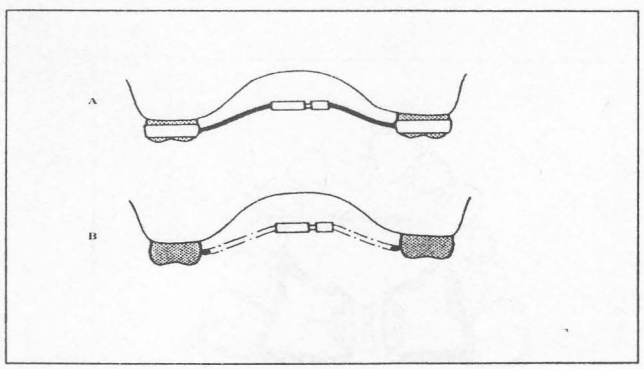

Fig. 7.3. Secţiune transversală prin aparatul de disjuncţie. A: disjunctor ancorat pe inele. B: disjunctor ancorat pe gutiere.

Aparatul, curăţat de urmele de pastă şi igienizat, este aplicat în cavitatea bucală, inserţia inelelor realizându-se treptat. Este de preferat ca disjunctorul să rămână 2-3 zile în cavitatea bucală înainte de cimentare, fapt care va permite în momentul cimentării o aplicare mult mai uşoară şi mai corectă (fig.7.7.).

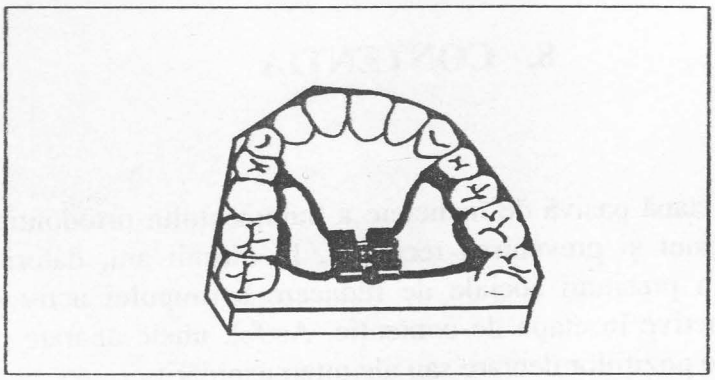

Fig. 7.4. Plasarea şurubului în bolta palatină.

Cimentarea inelelor se va face conform tehnicii utilizate anterior, iar suprafeţele ocluzale ale inelelor vor fi acoperite cu bandă adezivă pe perioada de priză a cimentului.

Altă variantă este reprezentată de ancorarea pe molarul de şase ani cu ajutorul inelelor ortodontice şi la nivelul primului şi celui de-al doilea molar temporar prin tehnica colajului pe suprafeţele orale. Colajul se efectuează după cimentarea inelelor pe molarii de şase ani (fig.7.8.).

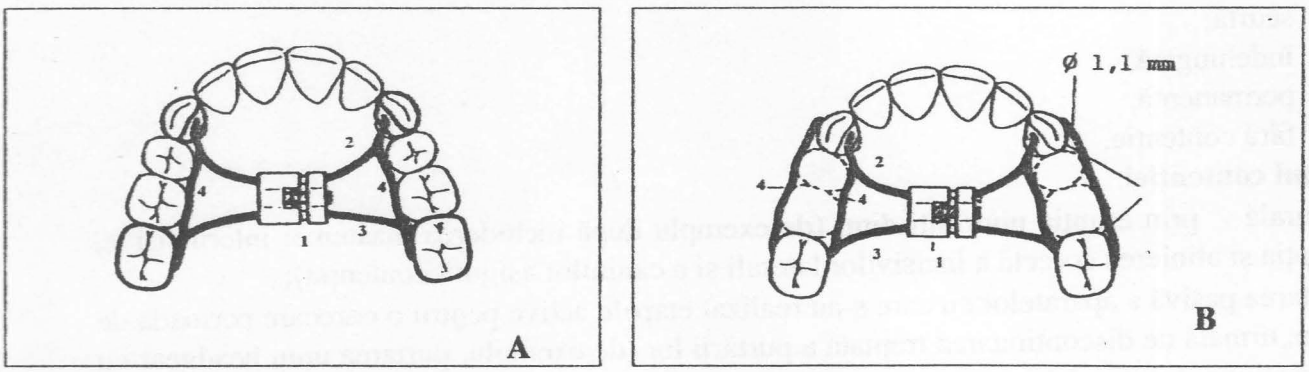

Fig. 7.5. Disjunctor ancorat pe molar şi pe canin. A: Cu conexiuni laterale interne; B: Cu conexiuni laterale interne şi externe. 1, şurub; 2, braţe anterioare; 3, braţe posterioare; 4, conexiuni laterale interne; 5, conexiuni laterale externe.

8. CONTENȚIA

Etapa de contenție = o etapă pasivă de încheiere a tratamentului ortodontic care urmărește menținerea rezultatului obținut și prevenirea recidivei. În ultimii ani, datorită perfecționării aparatelor de contenție și a presiunii sociale de reducere a timpului activ ortodontic, s-au introdus și mici obiective active în etapa de contenție. Astfel, unele aparate de contenție pot realiza unele îmbunătățiri ale pozițiilor dentare sau ale intercuspidării.

Alegerea metodei de contenție poate fi realizată:

- în funcție de:
  - situația clinică dată,
  - rezultatul obținut și
  - vârsta pacientului;
- cu aparate:
  - mobile,
  - funcționale,
  - extraorale,
  - fixe,
  - fără aparate, în mod natural;
- cu durată:
  - scurtă,
  - îndelungată,
  - permanentă,
  - fără contenție.

Tipul contenției:

- naturală - prin erupția unor alți dinți (de exemplu după închiderea diastemei interincisive, erupția și alinierea corectă a incisivilor laterali și a caninilor asigură contenția);
- purtarea pasivă a aparatelor cu care s-au realizat etapele active pentru o oarecare perioadă de timp, urmată de discontinuarea treptată a purtării lor (de exemplu, purtarea unui headgear cu o tracțiune foarte slabă pentru o perioadă de timp după terminarea terapiei active sau discontinuarea purtării plăcii ori a unui aparat funcțional după încheierea tratamentului activ. Atunci când contenția durează o perioadă oarecare de timp, ea nu se întrerupe brusc, ci treptat, scăzându-se mai întâi numărul de ore pe zi în care pacientul trebuie să poarte aparatul și apoi numărul de zile din săptămână până când se renunță definitiv la aparat);
- contenția de durată mai mare, putând fi necesară chiar contenția permanentă. Contenția definitivă este asigurată prin lipirea unor dispozitive de contenție pe fețele orale (în general) ale dinților.

8.1 PLACA HAWLEY

Placa Hawley = o placă ortodontică cu:

- arc vestibular şi
- două croşete Adams la nivelul molarilor (sau croşete cervicoal

Atât croşetele, cât şi arcul vestibular trebuie să fie astfel co intercuspidarea corectă.

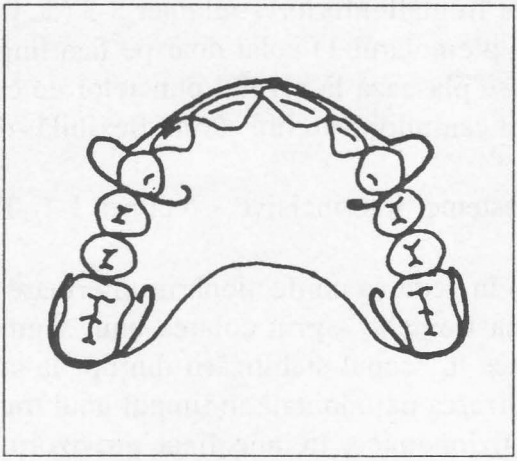

Fig. 8.1. Placa Hawley.

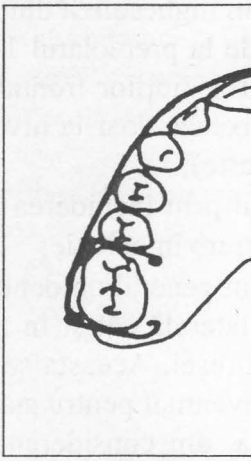

Fig. 8.2. Placa Ha de jur-împrej

Modificări:

- arcul vestibular poate fi realizat cu încercuirea distală a ultim 8.2.);
- aplicarea de cârlige pentru tracţiuni elastice;
- aplicarea unor pelote de acrilat pe arcul vestibular în scop torque-ului dinţilor frontali etc.

8.2 ACTIVATORUL CA APARAT DE CO

Indicaţii:

8.3 RETAINERUL FIX (3-3 SAU 1-1)

Retainerul fix este colat pe fața orală.

Indicații: contenția de lungă durată sau permanentă în special la nivelul incisivilor inferiori (dar şi la cei superiori; uneori la dinții laterali; uneori pe fețele vestibulare).

Scopuri:

- pentru a preveni recidiva prin înghesuirea dinților frontali inferiori - retainer 3-3 (de la canin la canin, fig. 8.3) sau 4-4 (de la premolarul 1 la premolarul 1) colat doar pe fața lingual a caninilor sau la nivelul tuturor dinților frontali (se plasează la nivelul punctelor de contact; din sârmă rigidă - dacă se fixează doar la nivelul caninilor, sau din sârmă flexibilă -dacă se fixează pe fiecare dinte în parte);
- păstrarea rezultatului obținut prin închiderea diastemei interincisive - retainer 1-1. Trebuie plasat astfel încât să nu interfere în ocluzie;
- păstrarea spațiului edentat (în general unidentar) în vederea confecționării ulterioare a unei punți dentare, atât în zona laterală cât şi în zona frontală - prin colarea unui segment de sârmă între dinții limitanți breşei. Aceasta se face în scopul stabilizării dinților la sfârşitul tratamentului ortodontic şi eventual pentru stabilizarea parodontală în timpul unui tratament parodontal. În zona frontală, din considerente fizionomice, trebuie fixat provizoriu şi un intermediar acrilic de segmentul de sârmă. În aceeaşi situație poate fi folosit şi un menținător de spațiu mobil (placă ortodontică cu croşete şi intermediar acrilic);
- menținerea închiderii ortodontice a unui spațiu postextracțional la adulți (la care există de multe ori o tendință de redeschidere a spațiului) se poate face prin colarea pe cei doi dinți vecini a unor segmente de sârmă răsucită (gen multiflex), atât pe oral cât şi pe vestibular.

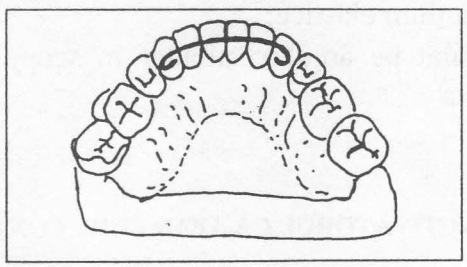

Fig. 8.3. Retainer fix 3-3 inferior.

8.4 POSITIONERUL

Positionerul (fig. 8.4.) = un aparat bimaxilar alcătuit din două gutiere unite la nivel ocluzal.

Realizat din:

- cauciuc special sau
- masa plastică specială.

Confecționare pe un model set-up, după corecturile mici efectuate pentru perfecționarea pozițiilor dinților (vezi modelul de set-up).

Indicații: mici corecturi ale pozițiilor dinților și obținerea unei intercuspidări optime la sfârșitul tratamentului. Astfel, positionerul face parte din acele aparate de contenție ce pot avea și rol activ.

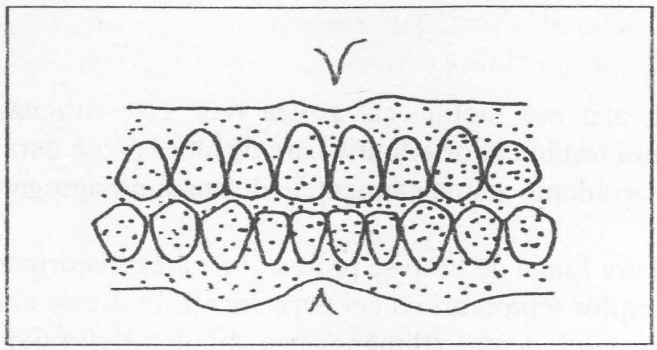

Fig. 8.4. Positioner.

8.5 SPLINTPOSITIONER (RETAINERUL GUTIERĂ)

Retainerele gutieră (fig. 8.5.) = positionere monomaxilare transparente, realizate din materiale termoplastice și utilizate mai ales pentru menținerea rezultatului obținut la sfârșitul tratamentului ortodontic; mai rar pentru a produce și mici mișcări dentare de corectură finală.

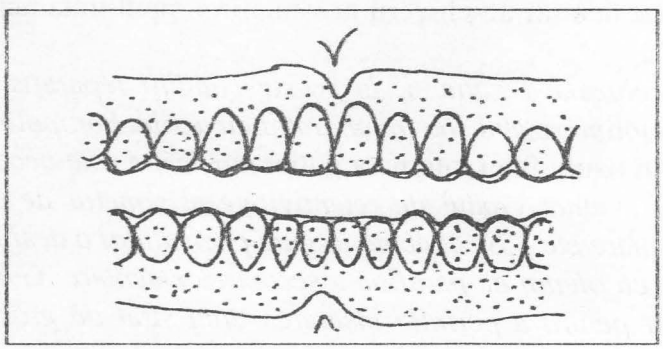

Fig. 8.5. Splintpositioner.

Avantaje:

- sunt ușor de purtat fiind foarte subțiri și nevoluminoase,
- nu deranjează pronunția,
- sunt invizibile, dând chiar un luciu foarte atractiv dinților frontali, ceea ce face ca pacientul să coopereze destul de bine în general;
- pot fi folosite ca gutieră suport pentru un gel de fluorizare.

Variante:

- rigide sau
- elastice.

9. REPARAREA ŞI ÎNTREŢINEREA APARATURII ORTODONTICE

Aparatura ortodontică, atât cea mobilă cât şi cea fixă, este solicitată în mod intens atât mecanic, cât şi în timpul unui tratament ortodontic care de altfel poate dura de la 1 la 3-4 ani.

În aceste condiţii apar accidente atât la elementele de ancorare-agregare ale aparatelor, cât şi la elementele active.

În această perioadă relativ lungă de timp se produc, la marea majoritate a pacienţilor (între 9 şi 12 ani), permutaţii ale dinţilor temporari cu cei permanenţi. În aceste condiţii baza plăcilor nu se mai adaptează intim pe şirul dentar (dimensiunea dinţilor definitivi diferă faţă de cea a dinţilor temporari).

Aparatura fixă, la rândul ei, este solicitată intens în timpul masticaţiei, iar arcurile, având deschidere mare, fie se deformează sau se rup, fie suferă fracturi şi dezlipiri ale sistemelor auxiliare de fixare pe elementele de agregare.

La aparatura mobilă cele mai frecvente accidente sunt:

- *fracturarea elementelor de ancorare; se repară în laborator pe modelul turnat în amprenta luată cu aparatul în cavitatea bucală;*
- *blocarea şurubului ortodontic al plăcilor prin gripare; remedierea se efectuează de asemenea în laborator.*

O altă reparare a plăcii la nivelul şurubului de activare poate fi reprezentată de necesitatea „remontării şurubului", fapt datorat deschiderii acestuia în timpul tratamentului la maximum de activare;

- *fractura sau tocirea ocluzală a gutierei; în aceste condiţii reparaţia poate fi executată în cabinet cu acrilat autopolimerizabil sau în laborator cu acrilat baropolimerizabil.*
- pierderea ancorării prin uzura feţei interne a gutierelor, *când este necesară căptuşirea lor. În acest moment trebuie evaluat gradul de retentivitate al zonelor de sprijin utilizate (carii, absenţe, spaţii interdentare etc.). Se execută în gura pacientului o desfiinţare a retentivităţilor exagerate şi o izolare cu oleum de parafină a sectoarelor dentare. Gutierele sunt curăţate în interior şi lărgite uşor pentru a permite inserarea unui strat de grosime uniformă care să asigure rezistenţa materialului de căptuşire.*

Dacă zonele dentare au fost pregătite corect, este recomandabil ca gutiera să rămână nemişcată până la priza definitivă a acrilatului. Apoi se îndepărtează din cavitatea bucală, se înlătură excesele de acrilat şi se lustruieşte.

Căptuşirea gutierelor se repetă regulat la 6-8 săptămâni de purtare a aparatului;

- *fracturarea bazei aparatului ortodontic sau pierderea adaptării acesteia este remediată în gura pacientului cu acrilat autopolimerizabil sau cu acrilat baropolimerizabil. Se curăţă suprafaţa acrilatului care urmează să fie căptuşită fie prin nivelare cu freza, fie cu jet de vapori.*

Se protejează cu ceară toate zonele unde nu trebuie să pătrundă acrilatul. Câmpul maxilar sau mandibular se protejează cu oleum de parafină. Acrilatul se aplică sub formă de pastă pe suprafaţa bazei aparatului şi cu monomer se urmăreşte ca materialul să fie neted şi să se lipească intim atât pe suprafaţa plăcii, cât şi la margini. Se aplică în gura pacientului şi se menţine cu presiune constantă şi uniformă până la întărirea acrilatului (dacă este baropolimerizabil în

continuare se introduce în vasul de presiune timp de 20 de minute). Operaţiunea este dificilă şi, în caz de eşec, compromite total piesa ortodontică.

Inelele, elementele de agregare ale aparaturii fixe, plasate de regulă pe molari, suportă forţe atât ortodontice, cât şi de masticaţie deosebite. În aceste condiţii ele se pot rupe sau deforma. Reparaţia se efectuează în laboratorul de tehnică dentară.

În cursul tratamentului, efortul ortodontic determinat de elementele active poate rupe sau dezlipi elementele auxiliare (bracketuri sau tubuşoare). De regulă dispozitivele auxiliare vor fi înlocuite cu altele noi.

Desigur, incidente şi accidente ale aparaturii ortodontice sunt multiple şi imaginaţia ortodontului în remedierea acestora imediată sau de durată este foarte mare. De multe ori tehnicile improvizate în repararea aparaturii ortodontice au generat procedee noi. Un lucru însă trebuie să rămână neschimbat, şi anume viziunea rezolvării cazului prin prisma aspectelor biologice şi biomecanice utilizate.

10. CUPRINS

PARTEA A
FOAIA DE OBSERVAȚIE CLINICĂ 3
1. DATELE PERSONALE ALE PACIENTULUI 4
2. MOTIVUL PREZENTĂRII 4
3. TRIMIS DE 4
4. ANAMNEZA 4
4.1. Antecedente heredocolaterale (AHC) 4
4.2. Antecedente personale fiziologice (APF) 5
4.3. Antecedente personale patologice (APP) 5
5. EXAMINAREA CLINICĂ 6
5.1. Noțiuni uzuale în investigația ortodontică 6
5.1.1. Terminologia ortodontică 6
5.1.2. Punctele antropometrice 8
5.2. Examenul clinic facial (exobucal) 10
5.2.1. Simetria facială 10
5.2.2. Fanta labială 12
5.2.3. Aspectul tegumentelor şi al mucoasei buzelor 13
5.2.4. Aspectul general de profil 13
5.2.5. Poziția punctului Gnathion față de planul orbitofrontal 15
5.2.6. Treapta labială 16
5.2.7. Şanțul labiomentonier 16
5.2.8. Unghiul mandibular 17
5.3. Examenul clinic endobucal 17
5.3.1. Examenul dentar complet 18
5.3.2. Examenul parodonțiului marginal 25
5.3.3. Examenul mucoasei bucale 25
5.3.4. Igiena bucală 25
5.4. Examenul funcțional exo- şi endobucal 26
5.4.1. Tonusul muscular şi deglutiția 26
5.4.2. Respirația 27
5.4.3. Fonația 27
5.4.4. Masticația 27
5.4.5. Fizionomia 28
5.4.6. ATM 28
5.4.7. Examenul dinamic al ocluziei 28
5.4.8. Teste funcționale de propulsie sau retropulsie 28
6. EXAMINAREA PARACLINICĂ 29
6.1. Examenul modelelor de studiu 29
6.1.1. Analiza arcadelor şi a bolții palatine 29
6.1.2. Relațiile de ocluzie 37
6.2. Examenul radiologic 44
6.3. Examenul fotostatic 50

6.4. Alte examene complementare 50
7. DIAGNOSTIC 51
7.1. Diagnosticul după Şcoala Americană 51
7.2. Diagnosticul după Şcoala Germană (Kantorowicz, Korkhaus) 52
EXEMPLE DE EXAMINĂRI CLINICE 53
PARTEA B 74
1. PRINCIPII GENERALE DE TRATAMENT 74
1.1. Metode terapeutice. Clasificarea aparatelor ortodontice 74
1.2. Tratamentul curativ 74
1.2.1. Principiile tratamentului curativ 76
1.2.2. Forţele ortodontice utilizate în deplasarea dinţilor 76
1.3. Deplasarea dentară 78
1.3.1. Efectele negative ale deplasărilor dentare 82
2. MODELUL ÎN ORTODONŢIE 83
2.1. Realizarea amprentei în ortodonţie 83
2.2. Modelul de lucru 84
2.3. Modelul de reconstruire plastică 85
2.4. Modelul de set-up 86
3. APARATE ORTODONTICE MOBILE 88
3.1. Principii de realizare 88
3.2. Baza aparatului 89
3.3. Elemente de ancorare a aparatelor ortodontice mobilizabile – croşeteleortodontice 93
3.3.1. Regulile de manipulare ale elementelor de sârmă 93
3.3.2. Descrierea elementelor de ancorare 95
3.4. Elemente active ale plăcilor ortodontice 108
3.4.1. Şuruburi ortodontice 108
3.4.2. Arcul Coffin 113
3.4.3. Arcul vestibular 115
3.4.3.1. Arcurile vestibulare active 116
3.4.3.2. Arcurile vestibulare pasive 119
3.4.3.3. Arcurile vestibulare funcţionale 120
3.4.3.4. Arcurile vestibulare pentru pacienţii cu DLMP 121
3.4.4. Resorturi auxiliare 122
3.5. Elemente pasive şi funcţionale ale plăcilor ortodontice 126
3.5.1. Platoul retroincizal 126
3.5.2. Masa interocluzală 126
3.5.3. Menţinătoarele de spaţiu 127
3.5.4. Scutul lingual 128
3.5.5. Planurile înclinate componente ale aparatelor ortodontice 129
3.5.6. Plăcile duble 131
4. APARATE FUNCŢIONALE 133
4.1. Monobloc activator 133
4.2. Plăcuţa vestibulară 141
4.3. Aparatul Fränkel 142

5. APARATE ORTODONTICE FIXE....145
5.1. Materiale utilizate....145
5.2. Agregarea aparatelor fixe....146
5.2.1. Cimentarea inelelor şi a gutierei ortodontice....150
5.3. Sudura, lipirea....151
5.4. Bracketurile....153
5.5. Arcurile....157
5.6. Arcuri speciale de stabilizare sau expansiune....159
5.6.1. Baza transpalatinală Goshgarian....160
5.6.2. Arcul lingual....160
5.6.3. Dispozitivul Nance....161
5.6.4. Arcul quad-helix....162
5.6.5. Lip-bumper-ul....163
6. DISPOZITIVE ORTODONTICE EXTRAORALE ŞI TRACŢIUNI EXTRAORALE....164
6.1. Tracţiuni sagitale de distalizare....164
6.2. Tracţiuni sagitale de mezializare....167
6.3. Dispozitive de tracţiune intermaxilară....168
7. DISJUNCŢIA....170
7.1. Aspecte clinice....170
7.2. Recidiva....173
7.3. Contenţia....174
7.4. Realizarea disjunctorului....174
8. CONTENŢIA....177
8.1. Placa Hawley....178
8.2. Activatorul ca aparat ortodontic....178
8.3. Positionerul....179
8.4. Retainerul fix (3-3 sau 1-1)....179
8.5. Splintpositionerul (retainerul gutieră)....180
9. REPARAŢIA ŞI ÎNTREŢINEREA APARATURII ORTODONTICE....181
10. CUPRINS....183
11. BIBLIOGRAFIE....186

11. BIBLIOGRAFIE

1. **Adams C Ph.** – Apareils orthodontiques amovibles, etude et constructions, Masson et Cie, Paris, 1973.

2. **Boboc Gheorghe**- *Anomaliile dento-maxilare* - Editura Medicală, Bucureşti, 1971.

3. **Boboc Gheorghe** - *Aparatul dento-maxilar. Formare si dezvoltare* - Editura Medicală, Bucureşti, 1979.

4. **Boboc Gheorghe** - *Tratamentul anomaliilor dento-maxilare. Principii şi metode* - Editura Medicală, Bucureşti, 1982.

5. **Boboc Gheorghe, Boboc Lidia** - *Faza finală de tratament: retenţia sau echilibrarea finală* - Al III-lea Congres de ortodontie - Izmir, Turcia, oct.1992

6. **Boboc Lidia** - *Tratamentul anomaliilor dento-maxilare prin tehnica Edgewise* - Ed. Medicală. Bucureşti, 1997

7. **Chateau M.** - *Orthopédie dento-faciale* - vol. I, Masson et Cie, Paris, 1975

8. **Chateau M** – Ortopedie dento-faciale- vol. II, Masson et Cie, Paris 1975.

9. **Dausch-Neumann Dorothea** - *Kieferorthopädie - în: Band 5 Kieferorthopädie, Parodontologie* - Georg Thieme Verlag, Stuttgart, 1987

10. **Diedrich Peter** - *Bracket-Adhäsivtechnik in der Zahnheilkunde* -Hanser Verlag, 1983

11. **Fischer/Brandies H, Stahl A.N.F.** - *Kieferorthopädische Technik* - Thieme Verlag, 1990

12. **Frass Kuno** - *Die Kieferorthopädie in der Zahntechnik* - Verlag Neuer Merkur GmBH, München, 1992

13. **Fränkel R.** - *Technik und Handhabung der Funktionsregler* - VEB Verlag Volk und Gesundheit Berlin, 1976

14. **Graber T.M.** - *Orthodontics Principles and Practice* - Ed. W.B. Saunders Comp. Philadelphia 1967

15. **Graber T.M., Swain B.F.** - *Current orthodontic concepts and techniques* - W.B. Saunders Comp. Philadelphia, 1975

16. **Graber Thomas M., Rakosi Thomas, Petrovic Alexandre G.** - *Dentofacial Orthopaedics with Functional Appliances* - Mosby, St. Louis, 1985

17. **Grivu Ovidiu, Voinea Corina, Băilă Anca** –Funcţia musculară şi aparatul dento-maxilar-Timişoara, 1996.

18. **Grivu Ovidiu** – Ortodonţie pentru studenţii anului VI - Editura Mirton, Timişoara, 1998.

19. **Houston W.J.B.** - Walther's Orthodontic Notes - John Wright & sons LTD, Bristol 1976

20. **Izard G.** - *Orthodontie* - Masson et Cie Paris 1950

21. **Jacobson, A.** – Radiographic Cephalometry – From Basics to Videoimaging – Quintessence Book Publishing Co., Inc. 1995, Chicago.

22. **Langlade M.** – Croissance Cephalometrique Tridimensionelle – ENC. MED CHIR 2345 A 10, 1983.

23. **Milicescu Viorica** – Examenul clinic în ortodonţia şi ortopedia dento-facială – Editura Cerma, Bucureşti, 1996.

24. **Proffit, W.** – Comtemporany Orthodontics – Mosby Year Book, 1993, St. Louis.

25. Renfroe W. Earl – Edgewise - Lea & Febiger, Philadelphia, 1975.

26. **Salzmann J.A.** - *Orthodontics in daily practice* - J.B. Lippincott Comp. Philadelphia, 1974

27. **Schmuth G.P.F.** - *Kieferorthopädie - Grundzüge und Probleme* - Georg Thieme Verlag, Stuttgart, 1983

28. **Schmuth G.P.F.** - *Kieferorthopädie I, II* - Urban & Schwarzenberg, 1990.

29. **Schwarz A.M.** - *Gebißreglung mit Platten* - Urban & Scwarzenberg – 1949

30. **Stanciu Dragoş, Valentina Dorobăţ** – Ortodonţie – Editura Medicală, Bucureşti, 1971

31. **Stanciu Dragoş, Stroescu Ion** – Tehnica executării aparatelor ortodontice şi a protezelor chirurgicale - Editura didactică şi pedagogică, Bucureşti,1983

32. **Stanciu Dragoş** – Sindromul de inocluzie verticală – Editura Medicală, 1987

33. **Stanciu Dragoş** – Procedeu şi dispozitiv de tracţiune intermaxilară. Brevet de invenţie nr.85199.

34. **Stanciu Dragoş** –Dispozitiv vestibular pentru tratamentul anomaliilor alveolare şi dentare. Brevet de invenţie nr. 85200.

35. **Stanciu Dragoş, Constantinescu Marian Vladimir** – Procedeu şi dispozitiv pentru soclarea modelelor. Brevet de invenţie 95092.

36. **Stanciu Dragoş, Bodnar Vasile** - Echilibrarea ocluzală, garanţia stabilităţii rezultatelor ortodontice. - Baia-Mare, iulie 1980.

37. **Stanciu Dragoş** – Aparatura fixă în sindromul de ocluzie deschisă - Băile Felix 1982.

38. **Tenti F.V.** - *Atlas of Orthodontic Appliances* - Caravel s.a.s., Genova, 1986

39. **Thurow R.C.** - *Atlas of Orthodontic Principles* - The C.V. Mosby Comp. Saint Louis, 1970

40. **Thevenin J.** – Manuel d'ortodontie practique, Maloine- Librairie, Paris, 1980.

41. **Van der Linden** – Gebissentwicklung-Quintessenz-GmbH Berlin, Chicago, London, Rio de Janeiro, Tokio, 1983.

42. **Vion P.**- Technologie de la methode du twin arch de Johnson- College D'enseignement post-universitaire en orthopedie dento-faciale. Cahiers cliniques, Nantes, 1977.